This is a digital copy of a book that was preserved for generations on library shelves before it was carefully scanned by Google as part of a project to make the world's books discoverable online.

It has survived long enough for the copyright to expire and the book to enter the public domain. A public domain book is one that was never subject to copyright or whose legal copyright term has expired. Whether a book is in the public domain may vary country to country. Public domain books are our gateways to the past, representing a wealth of history, culture and knowledge that's often difficult to discover.

Marks, notations and other marginalia present in the original volume will appear in this file - a reminder of this book's long journey from the publisher to a library and finally to you.

Usage guidelines

Google is proud to partner with libraries to digitize public domain materials and make them widely accessible. Public domain books belong to the public and we are merely their custodians. Nevertheless, this work is expensive, so in order to keep providing this resource, we have taken steps to prevent abuse by commercial parties, including placing technical restrictions on automated querying.

We also ask that you:

+ *Make non-commercial use of the files* We designed Google Book Search for use by individuals, and we request that you use these files for personal, non-commercial purposes.

+ *Refrain from automated querying* Do not send automated queries of any sort to Google's system: If you are conducting research on machine translation, optical character recognition or other areas where access to a large amount of text is helpful, please contact us. We encourage the use of public domain materials for these purposes and may be able to help.

+ *Maintain attribution* The Google "watermark" you see on each file is essential for informing people about this project and helping them find additional materials through Google Book Search. Please do not remove it.

+ *Keep it legal* Whatever your use, remember that you are responsible for ensuring that what you are doing is legal. Do not assume that just because we believe a book is in the public domain for users in the United States, that the work is also in the public domain for users in other countries. Whether a book is still in copyright varies from country to country, and we can't offer guidance on whether any specific use of any specific book is allowed. Please do not assume that a book's appearance in Google Book Search means it can be used in any manner anywhere in the world. Copyright infringement liability can be quite severe.

About Google Book Search

Google's mission is to organize the world's information and to make it universally accessible and useful. Google Book Search helps readers discover the world's books while helping authors and publishers reach new audiences. You can search through the full text of this book on the web at `http://books.google.com/`

LANE MEDICAL LIBRARY STANFORD
2 45 0224 1217

LANE
MEDICAL

LIBRARY

Gift

Erklärungen

der

Chirurgisch-anatomischen Tafeln

von

Dr. A. Nuhn,
Professor der Medicin an der Universität zu Heidelberg.

Mannheim.
Verlagsbuchhandlung von Friedrich Bassermann.

1856.

E351
N96
1856

I.

Uebersicht der Hauptabtheilungen und Gegenden des menschlichen Körpers.

I. **Kopf** oder **Haupt** *(Caput)*.
II. **Hals** *(Collum)*.
III. **Stamm** oder **Rumpf** *(Truncus)*.
IV. **Gliedmassen** oder **Glieder** *(Extremitates)*.

I. KOPF.

A. Hirntheil des Kopfes oder Schädel (*Pars cerebralis capitis s. Cranium*).

- 2l. Aeusserer Umfang.
  - a. Freier Theil.
    - α. Vorderer Umfang oder Vorderhaupt (*Sinciput*).
      - α. Stirngegend (*Reg. frontalis*).
        1. Stirne (*Frons*).
           aa. Stirnhöcker (*Tubera frontalia*).
    - b. Oberer Umfang oder Scheitel (*Vertex*).
      - α. Scheitelgegend (*Reg. verticis s. parietalis*).
        1. Scheitelhöcker (*Tub. parietal.*).
    - c. Hinterer Umfang oder Hinterhaupt (*Occiput*).
      - α. Hinterhauptgegend (*Reg. occipitalis*).
        1. Obere Abtheilung derselben.
        2. Untere Abtheilung.
        3. Hinterhaupthöcker (*Protuberantia occipitalis externa*).
        4. Nackengrube (*Fossa nuchae*).

b. Seitlicher Umfang.
α. Vordere Abtheilung oder Schläfe (*Tempora*).
1. Schläfegegend (*Reg. temporalis*).
aa. Unbehaarter Theil.
bb. Behaarter Theil.
β. Mittlere Abtheilung.
1. Ohrgegend (*Reg. auricalaris*).
aa. Gehörorgan.
γ. Hintere Abtheilung.
1. Warzengegend (*Reg. mastoidea*).
aa. Warzenfortsatz (*Proc. mastoideus*).

b. Befestigter Theil (*Basis cranii*), auf dem Antlitz und Halse aufsitzend.
a. Antlitzportion.
b. Halsportion.
α. Grosses Hinterhauptloch (*Foram. occipitale magnum*).

B. Schädelhöhle (*Cavitas cranii*).
a. Wände derselben.
a. Untere Wand oder Boden (*Fundus cavi cranii s. Basis cranii*).
α. Schädelgruben (*Fossae cranii*).
1. Vordere Schädelgrube (*Foss. cranii ant*).
2. Mittlere Schädelgrube (*Foss. cranii media*).
3. Hintere Schädelgrube (*Foss. cranii post.*).
aa. Hinterhauptloch (*For. occip. magn.*).
b. Dach oder Gewölbe des Schädels (*Fornix cranii*).
α. Stirngegend.
β. Scheitelgegend.
γ. Hinterhauptgegend.
c. Seitenwände (*Parietes laterales cranii*).
α. Schläfengegend.
β. Ohrgegend.
γ. Warzengegend.
b. Inhalt der Schädelhöhle (*Contenta cavi cranii*).
a. Gehirn (*Encephalon*).
α. Grosses Hirn (*Cerebrum*).
β. Kleines Hirn (*Cerebellum*).
γ. Verlängertes Mark (*Medulla oblongata*).
b. Gehirnhüllen (*Involucra encephali*).
α. Aeussere Hirnhaut (*Dura mater s. Tunica fibrosa*).
1. Grosse Hirnsichel (*Falx cerebri*).
2. Hirnzelt (*Tentorium cerebelli*).
3. Kleine Hirnsichel (*Falx cerebelli*).
β. Mittlere Hirnhaut (*Tunica arachnoidea s. serosa*).
γ. Innere Hirnhaut (*Pia mater s. Tunica vasculosa*).
1. Gefässgeflechte (*Plexus chorioidei*).

B. Antlitztheil des Kopfes oder Antlitz (*Pars facialis capitis s. Facies*).
  A. Vordere Antlitzfläche oder eigentliches Antlitz (*Facies*).
    a. Mittlere Gegenden der vordern Antlitzfläche (*Regiones faciei anteriores medianae*).
      a. Nasengegend (*Reg. nasalis*).
        α. Aeusserer Theil derselben.
          1. Aeussere Nase (*Nasus externus*).
          2. Thränenwege (*Viae lacrymales*).
        β. Innerer Theil oder Nasenhöhle (*Cavum nasi*).
      b. Mundgegend (*Reg. oris*).
        α. Aeusserer Theil oder Lippengegend (*Reg. labialis*).
          1. Mundspalte (*Rima oris*).
          2. Mundlippen (*Labia oris*).
        β. Innerer Theil oder Mundhöhle (*Cavum oris*).
      c. Kinngegend (*Reg. mentalis*).
        α. Kinn (*Mentum*).
    b. Seitliche Gegenden der vordern Antlitzfläche (*Regiones faciei anteriores laterales*).
      a. Backengegend (*Regio buccalis*).
        α. Untere Abtheilung.
        β. Obere Abtheilung oder eigentliche Backe (*Bucca*).
      b. Wangengegend (*Regio zygomaticomaxillaris*).
        α. Wange (*Genae s. Mala*).
      c. Augengegend (*Regio orbitalis*).
        α. Augenlider (*Palpebrae*).
  B. Die Seiten des Antlitzes (*Latera faciei*).
    a. Kaumuskelgegend (*Reg. masseterica*).
    b. Ohrspeicheldrüsengegend (*Reg. parotidea*).

II. Hals (*Collum*).

A. Aeusserer Umfang.
  A. Vorderer Theil des Halses.
    a. Vordere Halsgegend.
      a. Kiefer-Zungenbeingegend (*Reg. mylohyoidea*).
      b. Brust-Zungenbeingegend (*Reg. sternohyoidea*).
        α. Adamsapfel (*Pomum Adami s. Eminentia laryngea*).
        β. Kehlgrube (*Iugulum s. Fossa suprasternalis*).
  B. Seitentheile des Halses.
    a. Seitliche Halsgegend oder Oberschlüsselbeingegend (*Reg. colli lateralis s. supraclavicularis*).
      a. Oberschlüsselbeingrube (*Fossa supraclavicularis*).
  C. Hinterer Theil des Halses oder Nacken (*Nucha s. Cervix*).
    a. Hintere Halsgegend oder Nackengegend (*Reg. colli posterior s. Reg. nuchae*), auch Halstheil der Spinalgegend (*Pars cervicalis regionis spinalis*).

NOV 7 1950

B. Innere Theile und Organe des Halses.

A. Unpaare Theile.

a. Kehlkopf (*Larynx*).
b. Luftröhre (*Trachea*).
c. Schilddrüse (*Gl. thyreoidea*).
d. Schlundkopf (*Pharynx*).
e. Speiseröhre (*Oesophagus*).
f. Halswirbelsäule (*Pars cervicalis columnae vertebralis*).
g. Halstheil des Rückenmarkes, mit seinen Hüllen.

B. Paarige Theile.

a. Muskeln.
   α. Vordere Halsmuskeln.
   β. Hintere oder Nackenmuskeln.
b. Blutgefässstämme.
   α. Kopfarterien (*Aa. carotides*).
   β. Wirbelarterien (*Aa. vertebrales*).
   γ. Drosselvenen (*Venae jugulares*).
   δ. Mittlere Hautvene des Halses (*V. subcutanea colli mediana*).
c. Saugadern und Lymphdrüsen.
d. Nervenstämme.
   α. Hirnnerven.
      α. Lungenmagennerv (*N. vagus*).
      β. Zungenmuskelnerv (*N. hypoglossus*).
      γ. Beinerv (*N. accessorius Willisii*).
      δ. Schlundkopfäste des *Nervus glossopharyngeus*.
   β. Spinalnerven.
      α. Halsnervengeflecht (*Plexus cervicalis*), von den vordern Aesten der 4 obern Halsnerven gebildet.
         1. Nerven, welche aus dem vorhergehenden Geflechte entspringen.
            aa. Hautnerv des Halses, mittlerer und unterer (*N. subcutaneus colli*).
            bb. Grosser Ohrnerv (*N. auricularis magnus*).
            cc. Kleiner Hinterhauptnerv (*N. occipitalis minor*).
            dd. Oberschlüsselbeinnerven (*Nn. supraclaviculares*).
            ee. Zwerchfellnerv (*N. phrenicus*).
      β. Hintere Aeste der Halsnerven.
         1. Grosser Hinterhauptnerv (*N. occipitalis major*).
      γ. Supraclaviculartheil des Armnervengeflechtes (*Plexus brachialis*), von den vordern Aesten der 4 untern Halsnerven und des ersten Brustnerven gebildet.

1. Oberschulterblattnerv (*N. suprascapularis*).
2. Seitlicher Brustkastennerv (*N. thoracicus lateralis s. post. longus*).
3. Hinterer Brustkastennerv (*N. thor. posticus s. dorsalis scapulae*).

c. Halstheil des *Nervus sympathicus*.

III. Rumpf (*Truncus*).

A. Oberleib (*Thorax*).

𝔄. Aeusserer Umfang.

a. Vorderer Umfang oder eigentliche Brust (*Pectus*).

α. Mittlere Brust- oder Brustbeingegend (*Reg. mediana pectoris s. sternalis*).

α. Busen (*Sinus*).

b. Seitliche Brustgegend (*Reg. lateralis pectoris*) oder Brustdrüsengegend (*Reg. mammaria*), auch vordere obere Rippengegend (*Reg. costalis anterior superior*).

α. Brustdrüse oder Brust (*Mamma*).

b. Hinterer Umfang oder Rücken (*Dorsum*).

α. Mittlere Rückengegend (*Reg. mediana dorsi*), auch oberer Brusttheil der Spinalgegend (*Pars thoracica superior regionis spinalis*).

b. Seitliche Rückengegend (*Reg. lateralis dorsi*), auch Schulterblattgegend (*Reg. scapularis*) oder hintere obere Rückengegend (*Reg. cost. post. superior*).

𝔅. Oberleibs- oder Brusthöhle (*Cavum thoracis s. pectoris*).

a. Wände.

α. Vordere Wand, gebildet von

α. der mittlern Brustgegend, und

β. den beiden seitlichen Brustgegenden.

b. Hintere Wand, gebildet von

α. der mittlern Rückengegend, und

β. den beiden seitlichen Rückengegenden.

c. Untere Wand, gebildet von

α. dem Zwerchfelle (*Diaphragma*).

b. Oeffnungen, durch welche Theile in die Brusthöhle eintreten oder aus denselben heraustreten.

α. Obere Oeffnung der Brusthöhle (*Apertura superior cavi thoracis*).

α. Theile, welche durch dieselbe eingehen.

1. Luftröhre (*Trachea*).
2. Speiseröhre (*Oesophagus*).
3. Lungenmagennerv (*N. vagus*).
4. Zwerchfellnerv (*N. phrenicus*).

5. Sympathischer Nerv (*N. sympathicus*).
6. Innere Brustarterie (*Arteria mammaria interna*).
7. Oberste Zwischenrippenarterie (*Arteria intercostalis suprema*).
8. Beide ungenannte Venen (*Venae anonymae*).

β. Theile, welche durch diese Oeffnung aus der Brusthöhle nach oben austreten.

1. Gemeinsame Kopfarterien (*Aa. carotides communes*).
2. Schlüsselbeinarterien (*Aa. subclaviae*).
3. Milchbrustgang (*Ductus thoracicus*).
4. Linker unterer Kehlkopfnerv (*N. laryngeus inferior s. recurrens sinister*).

b. Untere Oeffnungen der Brusthöhle (*Aperturae inferiores cavi thoracis*).

α. Aortenschlitz des Zwerchfelles (*Hiatus aorticus*), für den Durchgang der Aorta und des Milchbrustganges.

β. Speiseröhreschlitz des Zwerchfelles (*Hiatus oesophageus*), für den Durchgang der Speiseröhre und der beiden Lungenmagennerven.

γ. Viereckiges Loch des Zwerchfelles (*Foramen quadrilaterum*), für den Durchtritt der untern Hohlader.

c. Inhalt der Brusthöhle, Brusteingeweide (*Viscera thoracis*).

a. Seitentheile der Brusthöhle (*Partes laterales cavi thoracis*).

α. Lungen (*Pulmones*).

β. Brustfelle (*Pleurae*).

1. Rippentheil des Brustfelles (*Pleura costalis*).
2. Zwerchfelltheil des Brustfelles (*Pleura phrenica*).
3. Lungentheil des Brustfelles (*Pleura pulmonalis*).

b. Mittlerer Theil der Brusthöhle (*Pars media cavi thoracis*).

α. Herz (*Cor*) und Herzbeutel (*Pericardium*).

β. Mittelfelle (*Mediastina*), von den gegen einander gekehrten Wänden beider Brustfelle gebildet.

1. Vorderes Mittelfell (*Mediastinum anticum*).
   aa. Höhle desselben (*Cavum mediastini antici*).
      αα. Thymusdrüse (*Gl. thymus*).
2. Hinteres Mittelfell (*Mediastinum posticum*).
   aa. Höhle desselben (*Cavum mediastini postici*).
      αα. Brustaorta (*Aorta thoracica*).
      bb. Speiseröhre (*Oesophagus*).
      cc. Beide Lungenmagennerven (*Nn. vagi*).
      dd. Unpaarige Vene (*V. azygos*).
      ee. Milchbrustgang (*Duct. thoracicus*).

B. Unterleib (*Abdomen*).
A. Bauch (im eigentlichen Sinne).
a. Aeusserer Umfang desselben.
α. Vorderer Umfang.
α. Mittlere vordere Bauchgegend (*Reg. mediana abdominis anterior*).
1. Magengegend (*Reg. gastrica*), auch Oberbauchgegend im engern Sinne (*Reg. epigastrica str. s. dicta s. Epigastrium*).
aa. Herzgrube (*Scrobiculus cordis*).
2. Nabelgegend (*Reg. umbilicalis*).
aa. Nabel (*Umbilicus*).
3. Blasengegend (*Reg. vesicalis*), auch Unterbauchgegend im engern Sinne (*Reg. hypogastrica str. s. dicta s. Hypogastrium*).
β. Seitliche vordere Bauchgegend (*Reg. lateralis abdominis anterior*), oder Rippenleistengegend (*Reg. costo-inguinalis*).
1. Unterrippenknorpelgegend (*Reg. hypochondriaca*), auch vordere untere Rippengegend (*Reg. cost. ant. inferior*).
2. Darmbeingegend (*Regio iliaca*).
3. Leistengegend (*Regio inguinalis*).
aa. Leiste (*Inguen*).
b. Hinterer Umfang des Bauches.
α. Mittlere hintere Bauchgegend (*Regio mediana abdominis posterior*).
1. Unterer Brusttheil der Spinalgegend (*Pars thoracica inferior regionis spinalis*).
2. Lendentheil der Spinalgegend (*Pars lumbalis regionis spinalis*)
β. Seitliche hintere Bauchgegend (*Regio lateralis abdominis posterior*), auch Rippen-Darmbeingegend (*Reg. costo-iliaca*).
1. Nierengegend (*Reg. renalis*), auch hintere untere Rippengegend (*Reg. costalis post. inferior*).
2. Lendengegend (*Reg. lumbalis*).
aa. Lenden (*Lumbi*).
b. Bauchhöhle (*Cavum abdominis*).
α. Abtheilungen oder Gegenden der Bauchhöhle.
α. Oberer Theil derselben oder Oberbauchgegend (*Regio epigastrica*).
1. Obere Wand: Zwerchfell.
2. Vordere Wand: Magengegend und die rechte und linke Unterrippenknorpelgegend.
3. Hintere Wand: Untere Brustportion der Spinalgegend und die rechte und linke Nierengegend.

β. Mittlerer Theil der Bauchhöhle oder Mittelbauchgegend (*Reg. mesogastrica*).
1. Vordere Wand: Nabelgegend und beiderseits die Darmbeingegend.
2. Hintere Wand: Lendentheil der Spinalgegend und beiderseits die Lendengegend.

γ. Unterer Theil der Bauchhöhle oder Unterbauchgegend (*Reg. hypogastrica*), auch grosses Becken (*Pelvis major*) genannt.
1. Vordere Wand: Blasengegend und die beiderseitigen Leistengegenden.
2. Hintere Wand: Stosst hinter der Leiste jederseits mit der vorderen Wand in spitzem Winkel zusammen. Ihr mittlerer Theil ist vom Eingang zur Höhle des kleinen Beckens (*Introitus cavi pelvis*) durchbrochen; die beiden Seitentheile enthalten den untern Theil der beiderseitigen Darmbeingruben (*Fossae iliacae*).

b. Inhalt der Bauchhöhle oder Baucheingeweide (*Viscera cavi abdominis*).

α. Verdauungsorgane (*Organa digestoria*).
1. Magen (*Ventriculus s. Gaster*).
2. Darmkanal (*Canalis intestinalis*) oder Därme (*Intestina*).

β. Hülfsorgane der Verdauung.
1. Gallenabsonderungsorgan.
aa. Leber (*Hepar*).
bb. Gallenblase (*Vesica fellea*).
2. Bauchspeicheldrüse (*Pancreas*).

γ. Milz (*Lien s. Splen*).

δ. Harnorgane (*Organa uropoëtica*).
1. Nieren (*Renes*).
2. Harnleiter (*Ureteres*).

ε. Nebennieren (*Glandulae suprarenales*).

c. Gemeinschaftliche Auskleidung der Bauchhöhle.

α. Bauchfell (*Peritonaeum*).
1. Theil des Bauchfelles, welcher die Innenfläche der Bauchwände bekleidet (*Peritonaeum parietale*).
2. Theil desselben, welcher die in der Bauchhöhle liegenden Eingeweide überzieht (*Peritonaeum viscerale*).

B. Becken (*Pelvis*).

a. Aeusserer Umfang desselben.

α. Vorderer Umfang.

α. Oberer Theil: Unterer Theil der vorderen Bauchwand (*Regio vesicalis et regiones inguinales*). (Siehe Bauch).

β. Unterer Theil: Schoosgegend (*Reg. pubis*).

1. Schooshügel (*Mons veneris*).
2. Aeussere Schamtheile.

Beim Manne:

aa. Ruthe, Glied (*Penis s. Membrum virile*).
bb. Hodensack (*Scrotum*) mit den Hoden (*Testes*).

Beim Weibe:

aa. Scham (*Pudendum muliebre s. Vulva*).

b. Hinterer Umfang.

α. Oberer Theil: Unterer Theil der hinteren Bauchwand (Lendentheil der Spinalgegend und die beiderseitigen Lendengegenden).

β. Unterer Theil:

1. In der Mitte: Kreuzbeingegend (*Reg. sacralis*) oder Kreuztheil der Rückgratsgegend (*Pars sacralis regionis spinalis*).
   aa. Kreuz (*Crux*).
2. Zu beiden Seiten: Rechte und linke Gesässgegend (*Reg. glutaea dextra et sinistra*).
   aa. Gesäss oder Hinterbacken (*Nates*).

c. Unterer Umfang.

α. Afterdammgegend (*Reg. anoperinaealis*).

1. Afterkerbe (*Crena*).
2. After (*Anus*).
3. Damm (*Perinaeum*).

b. Beckenhöhle (*Cavum pelvis*).

a. Höhle des grossen Beckens (*Cavum pelvis majoris*), den untern Theil der Bauchgegend darstellend. (Siehe: Bauch).

b. Höhle des kleinen Beckens oder Beckenhöhle im engeren Sinne (*Cavum pelvis minoris*).

α. Eingang derselben (*Introitus pelvis s. Apertura superior*).

β. Ausgang (*Exitus pelvis s. Apertura inferior*).

γ. Wände:

1. Vordere Wand.
2. Hintere Wand.
3. Seitenwände.

δ. Inhalt der Beckenhöhle oder Beckeneingeweide (*Viscera cavi pelvis*).

1. Harnblase (*Vesica urinaria*).
2. Mastdarm (*Intestinum rectum*).
3. S. g. innere Geschlechtsorgane (*Organa genitalia*).

Beim Manne:
aa. Samenleiter (*Vasa deferentia*).
bb. Samenblasen (*Vesiculae seminales*).
cc. Vorsteherdrüse (*Gl. prostata*).
Beim Weibe:
aa. Eierstöcke (*Ovaria*).
bb. Eileiter (*Oviductus s. Tubae Fallopianae*).
cc. Gebärmutter (*Uterus*).
dd. Scheide (*Vagina*).

ε. Seröse Auskleidung der Beckenhöhle: Bauchfell (*Peritonaeum*).
Beim Manne:
1. Aushöhlung zwischen Harnblase und Mastdarm (*Excavatio recto-vesicalis*).
Beim Weibe:
1. Aushöhlung zwischen Harnblase und Gebärmutter (*Excavatio vesico-uterina*).
2. Aushöhlung zwischen Uterus und Mastdarm (*Excavatio recto-uterina*).

IV. Gliedmassen (*Extremitates*).

A. Obere Gliedmassen oder Arme (*Extremitates superiores. s. Brachia*), auch Brustglieder genannt.
1. Schulter oder Achsel (*Humerus s. Axilla*), das Schultergelenk enthaltend.
a. Schultergelenkgegend (*Reg. articulationis humeri*), auch Schultergegend (*Reg. axillaris s. humeralis*).
α. Vorderer Umfang.
b. Hinterer Umfang.
c. Oberer Umfang.
α. Schulterhöhe (*Acromion*).
d. Unterer Umfang.
α. Achselgrube (*Fossa axillaris*).
2. Oberarm (*Brachium*).
a. Oberarmgegend (*Reg. brachialis*).
α. Vorderer Umfang oder Beugeseite (*Latus flexorium*).
b. Hinterer Umfang oder Streckseite (*Latus extensorium*).
3. Ellenbogen oder Armbug (*Cubitus*), das Ellenbogengelenk enthaltend.
a. Ellenbogengelenkgegend (*Reg. articulationis cubiti*), auch Ellenbogengegend (*Reg. cubitalis*).
α. Vorderer Umfang oder Beugeseite.
α. Ellenbogengrube (*Fossa s. Plica cubiti*).
b. Hinterer Umfang oder Streckseite.
α. Ellenbogenhöcker (*Olecranon*).

D. Vorderarm (*Antibrachium*).
  a. Vorderarmgegend (*Reg. antibrachii*).
    α. Beugeseite (*Latus flexorium*).
    b. Speicheseite (*Latus radiale*).
    c. Streckseite (*Latus extensorium*).
    d. Ellenbogenbeinseite (*Latus ulnare*).

E. Hand (*Manus*).
  a. Hohlhand (*Vola manus*).
    α. Handteller (*Palma manus*).
  b. Handrücken (*Dorsum manus*).
  c. Handwurzelgegend (*Reg. carpi*).
    α. Handwurzel (*Carpus*).
  d. Mittelhandgegend (*Regio metacarpi*).
    α. Mittelhand (*Metacarpus*).
  e. Fingergegend (*Regio digitorum*).
    α. Finger (*Digiti*).

B. Untere Gliedmassen oder Schenkel; auch Beine oder Bauchglieder genannt (*Extremitates inferiores s. Crura*).

A. Hüfte (*Coxa*), in ihrem untern Theile das Hüftgelenk enthaltend.
  a. Hüftgelenkgegend (*Reg. articulationis coxae*), auch Unterleistgegend (*Reg. infrainguinalis*).
    α. Vorderer Umfang.
    b. Hinterer Umfang, den unteren Theil der Gesässgegend bildend.

B. Oberschenkel (*Femur*).
  a. Oberschenkelgegend (*Reg. femoralis*).
    α. Vorderer Umfang.
    b. Innerer Umfang.
    c. Hinterer Umfang.
    d. Aeusserer Umfang.

C. Knie (*Genu*), das Kniegelenk einschliessend.
  a. Kniegelenkgegend (*Reg. articulationis genu*), auch Kniegegend (*Reg. genu*).
    α. Vorderer Umfang, Streckseite.
    b. Hinterer Umfang, Beugeseite.
      α. Kniekehle (*Poples s. Fossa poplitea s. genu*).

D. Unterschenkel (*Crus*).
  a. Unterschenkelgegend (*Reg. cruris*).
    α. Vorderer äusserer Umfang.
    b. Innerer Umfang.
    c. Hinterer Umfang.
      α. Wade (*Sura*).

E. Fuss (*Pes*).
  a. Fussohle (*Planta pedis*).
  b. Fussrücken (*Dorsum pedis*).

c. Fusswurzelgegend (*Reg. tarsi*).
   a. Fusswurzel (*Tarsus*).
      α. Ferse (*Calx*).
d. Mittelfussgegend (*Reg. metatarsi*).
   a. Mittelfuss (*Metatarsus*).
e. Zehengegend (*Reg. digitorum*).
   a. Zehen (*Digiti pedis*).

II.

Uebersicht der Theile, welche die Gegenden des menschlichen Körpers zusammensetzen.

I. Gegenden des Kopfes.

(Regiones capitis.)

A. Gegenden des Schädels (*Regiones cranii*).
   1. Stirngegend (*Reg. frontalis*).
      a. Aeussere Haut (*Cutis*).
      b. Unter der vorhergehenden liegende Fettbindegewebsschichte.
      c. Muskeln.
         a. Oberer Umfang des Augenlidschliessers (*M. orbicularis palpebrarum*).
         b. Stirnmuskeln (*Mm. frontales*).
         c. Augenbrauenrunzler (*M. corrugator supercilii*) beider Seiten.
         d. Vorderer Theil der Sehnenhaube (*Galea aponeurotica*).
      d. Gefässe und Nerven über der Muskelschichte.
         a. Oberflächliche Venen der Stirn (*Venae subcutaneae frontis*).
         b. Mittlere Stirnvene (*Vena mediana frontis*).
         c. Oberflächliche Arterien.
            α. Stirnast der oberflächlichen Schläfenarterie.
            β. Stirnarterie (*Art. frontalis*) aus der Augenarterie.
            γ. Stirnzweige der Nasenrückenarterie.
         d. Saugadern.
         e. Oberflächliche Nerven.
            α. Stirnzweige des Oberrollnerven vom ersten Aste des *N. quintus*.
            β. Zweige des *Nervus supraorbitalis*.
            γ. Stirnzweige des Antlitznerven.
            δ. Stirnzweige des Ohrschläfennerven.

e. Gefässe und Nerven in und unter der Muskelschichte.
   a. Arterien.
      α. Oberaugenhöhlenarterie (*Art. supraorbitalis*).
      β. Tiefer Zweig der Stirnarterie.
   b. Tiefe Venen (*Venae profundae frontis*), zum Theil der Arterie folgend.
   c. Tiefe Saugadern.
   d. Tiefe Nerven.
      α. Oberaugenhöhlennerv (*N. supraorbitalis*).
f. Beinhaut (*Pericranium*).
g. Knöcherne Grundlage der Stirngegend.
   a. Stirnbein (*Os frontis*).
      α. Stirnhöhlen (*Sinus frontales*).
      β. Diploë des Stirnbeins.
      γ. Venen der Diploë (*Venae diploicae frontales*).
      δ. Nerven zur Diploë des Stirnbeins (*N. diploicus frontalis*).
h. Theile nach innen vom Stirnbein liegend.
   a. Aeussere Hirnhaut (*Dura mater*).
      α. Gefässe derselben:
         1. *Arteriae meningeae anteriores.*
         2. Aeste der *Arteria meningea media.*
         3. Venen der *Dura mater.*
         4. Vorderer Theil des oberen Längsblutleiters (*Sinus longitudinalis superior*).
   b. Mittlere Hirnhaut (*Tunica arachnoidea*).
   c. Innere Hirnhaut (*Pia mater*).
   d. Vorderlappen des grossen Hirns (*Lobi anteriores cerebri*).
   e. Vorderer Theil der oberen Längsspalte des grossen Hirns mit dem darin liegenden vorderen Theil der grossen Hirnsichel.

B. Scheitelgegend (*Regio verticis*).
a. Aeussere Haut.
b. Subcutane Fettbindegewebsschichte.
c. Gefässe und Nerven in derselben.
   a. Arterien.
      α. Scheiteläste der oberflächlichen Schläfenarterie beider Seiten.
      β. Scheiteläste der Hinterhauptarterien.
   b. Venen, ein Netz (*Rete venosum cranii*) bildend, aus dem hervorkommen:
      α. Nach hinten die Wurzeln der Hinterhauptvenen.
      β. Nach vorn die Wurzeln der Stirnvenen.
      γ. Nach beiden Seiten die Wurzeln der oberflächlichen Schläfenvenen.
   c. Saugadern.

b. Nerven.
α. Scheitelzweige der beiden *Nervi supraorbitales.*
β. Scheitelzweige der beiden grossen und kleinen Hinterhauptnerven.
γ. Scheitelzweige der beiderseitigen Ohrschläfennerven.
d. Sehnenhaube (*Galea aponeurotica*).
e. Beinhaut (*Pericranium*).
f. Knöcherne Grundlage.
a. Scheitelbeine (*Oss. verticis s. parietalia*).
b. Diploë derselben, mit den *Venae diploicae temporales.*
g. Theile, die unter den Knochen folgen.
a. Aeussere Hirnhaut (*Dura mater*).
α. Mittlerer Theil der grossen Hirnsichel.
β. Arterien der *Dura mater.*
1. Zweige der *Arteria meningea media.*
γ. Venen der äussern Hirnhaut.
1. *Venae meningeae mediae.*
2. Mittlerer Theil des obern Längsblutleiters (*Sinus longitudinalis superior*).
b. Mittlere Hirnhaut (*Tunica arachnoidea s. serosa*).
c. Innere Hirnhaut (*Pia mater s. Tun. vasculosa*).
d. Oberer oder Scheitellappen des grossen Hirns (*Lob. superior cerebri*).

C. Hinterhauptgegend (*Reg. occipitales*).
a. Obere Abtheilung derselben.
a. Aeussere Haut.
b. Subcutane Fettbindegewebslage.
c. Gefässe derselben.
α. Hinterhauptarterien (*Art. occipitales*).
β. Venen, ein grobmassiges Netz bildend, aus dem nach unten die Hinterhauptvenen (*Venae occipitales*) hervorkommen.
γ. Saugadern.
1. Lymphdrüsen (*Glandulae occipitales superficial.*).
b. Nerven jeder Seite.
α. Grosser Hinterhauptnerv (*N. occipitales major*).
β. Kleiner Hinterhauptnerv (*N. occipitales minor*).
c. Muskellage.
α. Hinterhauptmuskeln (*Mm. occipitales*).
β. Hinterer Theil der Sehnenhaube (*Galea aponeurotica*).
f. Beinhaut (*Pericranium*).
g. Knöcherne Grundlage.
α. Hinterer Theil der Scheitelbeine.
β. Oberer Theil des Hinterhauptbeins.
γ. Diploë mit den *Venae diploicae occipitales.*

b. Theile nach innen von der knöchernen Grundlage.
α. Aeussere Hirnhaut (*Dura mater*).
1. Gefässe derselben.
aa. Zweige der *Arteria meningea media* und *posterior*.
bb. Zweige der *Venae meningeae mediae*.
cc. Hinterer Theil des obern Längsblutleiters (*Sinus longitudinalis superior*).
dd. Beide Querblutleiter (*Sinus transversi, dexter et sinister*).
ee. Die s. g. Presse des Herophilus (*Torcular Herophili s. Confluens sinuum*).
2. Hinteres Ende der grossen Hirnsichel.
3. Hirnzelt (*Tentorium cerebelli*).
β. Mittlere Hirnhaut (*Tunica arachnoidea*).
γ. Innere Hirnhaut (*Pia mater*).
δ. Hinterlappen des grossen Hirns (*Lobi poster. cerebri*).

b. Untere Abtheilung der Hinterhauptgegend.
a. Aeussere Haut.
b. Subcutane Schichte.
c. Muskeln.
α. Oberster Theil des Kappenmuskels (*M. cucullaris*).
β. *Musculus splenius capitis* beider Seiten.
γ. Ein kleiner Theil des Kopfnickers beider Seiten.
δ. Oberster Theil des *Musculus biventer et complexus cervicis* beider Seiten.
ε. Die beiderseitigen grossen und kleinen hintern geraden Kopfmuskeln (*Mm. recti capitis postici, majores et minores*).
ς. Oberer schräger Kopfmuskel beider Seiten (*M. obliquus capitis superior*).
d. Oberster Theil des Nackenbandes (*Lig. nuchae*).
e. Oberflächliche Gefässe und Nerven, auf den Muskeln, in dem subcutanen Bindegewebe verlaufend.
α. Arterien.
β. Venen.
1. Oberflächliche Hinterhauptvenen (*Venae occipitales superficiales*), welche theils in die oberflächlichen Nackenvenen, theils in die äussere Drosselvene übergehen.
γ. Oberflächliche Saugadern.
1. Oberflächliche Saugaderdrüsen.
δ. Nerven.
1. Beide *Nervi occipitales majores*.
2. Beide *Nervi occipitales minores*.
3. Hinterhauptzweig des Ohrastes des Antlitznerven beider Seiten.

f. Tiefe Gefässe und Nerven in und unter den Muskeln.
α. Arterien.
1. Hinterhauptarterien beiderseits.
β. Venen.
1. Tiefe Hinterhauptvenen (*Venae occipitales profundae*), die theils in die tiefen Nackenvenen, theils in die Wirbelvenen oder innere Drosselvene übergehen.
2. Grosser *S*-förmiger Blutleiter, dicht am hintern Bogen des Atlas.
γ. Tiefe Saugadern.
1. Tiefe Saugaderdrüsen (*Gland. lymphaticae profundae*).
δ. Tiefe Nerven beider Seiten.
1. Tiefer Hinterhauptnerv (*N. occipitalis major*).
2. Hinterer Ast des ersten Halsnerven.
g. Beinhaut.
h. Knöcherne Grundlage.
α. Unterer Theil des Hinterhauptbeins, von der Höhe des äussern Hinterhaupthöckers bis zum hintern Rande des grossen Hinterhauptloches herab.
1. Diploë mit den dieselbe durchziehenden Venen (*Venae diploicae*).
i. Theile nach innen vom Knochen.
α. Aeussere Hirnhaut (*Dura mater*).
1. Gefässe derselben.
aa. *Arteriae meningeae posteriores.*
bb. *Venae meningeae posteriores.*
2. Kleine Hirnsichel (*Falx cerebelli*).
aa. Hinterer Hinterhauptblutleiter (*Sinus occipitalis posterior*).
β. Mittlere Hirnhaut (*Arachnoidea*).
γ. Innere Hirnhaut (*Pia mater*).
δ. Kleines Hirn (*Cerebellum*).

D. Schläfengegend (*Regio temporalis*).
a. Aeussere Haut.
b. Subcutane Bindegewebslage.
c. Oberflächliche Muskeln.
a. Aufheber des Ohres (*M. attollens auriculae*).
b. Vorwärtszieher des Ohres (*M. attrahens auriculae*).
c. Ein Theil des Augenlidschliessers (*M. orbicularis palpebrarum*).
d. Oberflächliche Gefässe.
a. Oberflächliche Schläfenarterie (*Art. temporalis superficialis*) und deren Aeste.
b. Oberflächliche Schläfenvene (*Vena temporalis superficialis*) mit ihren Aesten.
c. Oberflächliche Saugadern.

e. Oberflächliche Nerven.
   a. Oberflächlicher Schläfennerv (*N. temporalis superficialis*), ein Ast des Ohrschläfennerven (*N. auriculo-temporalis*) vom *N. quintus*.
   b. Schläfenzweige (*Ri. temporales*) des *Nerv. facialis*.
   c. Schläfenzweig des Thränennerven.
f. Schläfenbinde (*Fascia temporalis*).
   a. Mit Fett angefüllter Zwischenraum zwischen den beiden Blättern derselben.
g. Schläfenmuskel (*M. temporalis*).
h. Tiefe Gefässe.
   a. Gefässe zwischen den beiden Blättern der Schläfenbinde und zwischen dieser und dem Schläfenmuskel.
      α. Mittlere Schläfenarterie (*Art. temporalis media*).
      β. Zweige von der *Arteria lacrymalis*.
      γ. Mittlere Schläfenvene (*Ven. temporalis media*).
      δ. Saugadern.
   b. Gefässe unter dem Schläfenmuskel.
      α. Tiefe Schläfenarterien, vordere und hintere (*Art. temporal. profunda anterior et posterior*).
      β. Tiefe Schläfenvenen (*Venae temporales profundae*).
      γ. Tiefe Schläfensaugadern.
i. Nerven in und unter dem Schläfenmuskel.
   a. Vorderer tiefer Schläfennerv (*N. temporalis profundus anterior*).
   b. Hinterer tiefer Schläfennerv (*N. temporal. profund. post.*).
k. Beinhaut.
l. Knöcherne Grundlage.
   a. Seitentheil des Stirnbeins.
   b. Grosser Flügel des Keilbeins.
   c. Keilbeinwinkel und *Planum semicirculare* des Scheitelbeins.
   d. Schuppentheil des Schläfenbeins.
   e. Diploë mit den Venen darin (*Venae diploicae temporales*).
m. Theile, welche nach innen von den Knochen folgen.
   a. Aeussere Hirnhaut (*Dura mater*).
      α. Gefässe derselben.
         1. Mittlere Hirnhautarterie (*Art. meningea media*).
         2. Mittlere Hirnhautvenen (*Venae meningeae mediae*).
   b. Mittlere Hirnhaut (*Arachnoidea*).
   c. Innere Hirnhaut (*Pia mater*).
   d. Unter- oder Schläfenlappen des grossen Hirns (*Lobus inferior cerebri*).
   e. Unterer Theil (*Operculum*) des Oberlappens (*Lob. super. cerebri*).
   f. Verdeckter Lappen des grossen Hirns (*Lob. opertus cerebri*).

E. Ohrgegend (*Regio auricularis*).

AA. Aeussere Abtheilung (*Auris externa*).

a. Aeusseres Ohr (*Auricula*).

Gestalt.

a. Ohrleiste (*Helix auriculae*).

α. *Crus helicis.*

b. Gegenleiste (*Anthelix*).

α. Dreieckige Grube (*Fossa triangularis*).

c. Kahnförmige Grube (*Fossa scaphoidea*).

d. Ohrmuschel (*Concha auriculae*).

e. Ohrecke (eigentlich Ohrbock) (*Tragus auriculae*).

f. Gegenecke (*Antitragus*).

g. Ausschnitt zwischen beiden (*Incisura intertragica*).

h. Ohrläppchen (*Lobus auriculae*).

Bau.

a. Aeussere Haut.

b. Subcutane Bindegewebsschichte.

c. Knorpelhaut (*Perichondrium*).

d. Ohrknorpel (*Cartilago auriculae*).

α. *Spina helicis.*

β. *Incisura auriculae.*

e. Muskeln des äussern Ohres.

α. Heber des Ohres (*M. attollens auriculae*).

β. Vorwärtszieher (*M attrahens auriculae*).

γ. Rückwärtszieher (*Mm. retrahentes auriculae*).

δ. *Musculus styloauricularis.**)

ε. *Musc. helicis major.*

ζ. *Musc. helicis minor.*

η. *Musc. tragicus.*

ϑ. *Musc. antitragicus.*

ι. *Musc. transversus auriculae.*

κ. *Musc. incisurae auriculae.*

f. Arterien des äussern Ohres.

α. Hintere Ohrarterie (*Art. auricularis posterior*).

β. Untere (auch tiefe) Ohrarterie (*Art. auricular. inferior*).

γ. Vordere Ohrarterien (*Art. auriculares anteriores*).

g. Venen des äussern Ohres.

α. Hintere Ohrvene (*V. auricularis post.*).

β. Untere Ohrvene (*V. auricularis inferior s. profunda*).

γ. Vordere Ohrvenen (*Vv. auriculares anterior.*)

δ. Obere Ohrvene (*V. auricular. superior*).

---

*) Vgl. *Mein* Handb. d. chir. Anatomie. Th. II. Bd. I. S. 284.

h. Saugader des äussern Ohres.
i. Nerven des äussern Ohres.
α. Hinterer grosser Ohrnerv (*N. auricularis magnus*).
β. Ohrast des Antlitznerven (*Ram. auricular. nervi facialis*).
γ. Ohrast des Lungenmagennerven (*R. auricular. nervi vagi*).
δ. Ohrzweige des *Nervus auriculo-temporalis.*
ε. Ohrast des grossen Hinterhauptnerven (*R. auricularis nervi occipital. majoris.*
ζ. Ohrast des kleinen Hinterhauptnerven (*R. auricular. n. occip. minores*).

b. Aeusserer Gehörgang (*Meatus auditorius externus*).
a. Knorpeliger Theil desselben.
b. Knöcherner Theil.
α. Furche für das Trommelfell (*Sulcus membranae tympani*).
c. Beinhäutige Auskleidung des Gehörganges.
d. Häutige Auskleidung desselben.
α. Ohrenschmalzdrüsen (*Gland. ceruminosae*).
e. Arterien und Venen des Gehörganges.
f. Nerven desselben.
α Zweige vom Ohrast des *Nerv. vagus.*
β. Ast (*N. meatus auditorii externi*) vom Ohrschläfennerven (*N. auriculo-temporalis* des Quintus.

c. Trommelfell (*Membrana tympani*).
a. Lamellen desselben, äussere, mittlere und innere.
b. Arterien des Trommelfelles.
α. Zweige aus der *Art. tympanica.*
β. Zweige aus der *Art. stylomastoidea.*
γ. Zweige aus der *Art. auricularis inferior.*
c. Venen des Trommelfelles.
α. Kreisförmiger Kanal desselben (*Sinus circularis membranae tympani*).
d. Nerven.
α. Zweige des *Nerv. meatus auditorii exteni* vom *Nervus auriculo-temporalis.*

BB. Mittlere Abtheilung (*Auris media*).
a. Paukenhöhle (*Cavum tympani*).
a. Wände derselben (*Parietes cavi tympani*).
α. Innere Wand (*Paries internus*).
1. Vorgebirge (*Promontorium*).
2. Ovales Fenster (*Fenestra vestibuli*).
3. Rundes Fenster (*Fenestra cochleae*).
4. Haut des runden Fensters (*Membrana tympani secundaria*).

5. Furche des Vorgebirges (*Sulcus promontorii*).
6. Muskelrinne für den Spanner des Paukenfelles (*Sulcus muscularis*).

β. Aeussere Wand (*Par. externus*).
1. Ausmündung des Kanälchens der Paukensaite (*Canaliculus Chordae tympani*).
2. Glaser'sche Spalte (*Fissura Glaseri*)

γ. Hintere Wand (*Par. posterior*).
1. Warzenförmige Erhabenheit (*Eminentia papillaris*) mit der kleinen Höhlung für den Steigbügelmuskel.

δ. Vordere Wand (*Par. anterior*).
1. Paukenmündung (*Ostium tympanicum*) der Eustach'schen Röhre.

ε. Untere Wand (*Par. inferior*).
1. Paukenmündung des *Canaliculus carotico-tympanicus*.
2. Einmündung des *Canalis tympanicus*.

ζ. Obere Wand (*Par. superior s. Tectum cavi tympani*).
1. Eingang zum *Antrum mastoideum*.

b. Gehörknöchelchen (*Ossicula auditus*).

α. Hammer (*Malleus*).
β. Ambos (*Incus*).
γ. Steigbügel (*Stapes*).
δ. Verbindungen der Gehörknöchelchen.
1. Kapselband (*Lig. capsulare*) zwischen Hammer und Ambos.
2. Desgleichen zwischen Ambos und Steigbügel.
3. Oberes Faserband des Hammers (*Lig. superius capituli mallei*).
4. Oberes Faserband des Ambos (*Lig. superius incudis*).
5. Hintere Faserbänder desselben.

ε. Muskeln der Gehörknöchelchen.
1. Innerer Hammermuskel oder Spanner des Paukenfelles (*M. tensor tympani*).
2. Aeusserer Hammermuskel oder Erschlaffer des Paukenfelles (*M. laxator tympani*).
3. Steigbügelmuskel oder Spanner der Membran des runden Fensters (*M. stapedius s. Tensor membranae tympani secundariae*).

c. Schleimhaut der Paukenhöhle (*Membrana mucosa cavi tympani*).

d. Arterien der Paukenhöhle.

α. Von unten in dieselbe eintretend:
1. Paukenzweige der *Art. carotis interna* (*Art. caroticotympanica*).

2. Paukenzweige der inneren Kieferarterie (*R. tympanicus arteriae maxillar. internae*).
3. Paukenzweige der *Art. stylo-mastoidea.*

β. Von hinten.
1. Paukenzweige der *Arteria stylomastoidea.*

γ. Von oben.
1. Paukenzweige der *Arteria meningea media.*

e. Venen der Paukenhöhle.
f. Saugadern derselben.
g. Nerven derselben.
α. Paukenhöhlennerv (*N. tympanicus*).
1. Verbindungszweig vom *Plexus caroticus internus* (*N. carotico-tympanicus*).
2. Zweig zur *Tuba Eustachii.*
3. Zweig zum runden Fenster.
4. Zweig zum ovalen Fenster.
5. Tiefer kleiner Felsenbeinnerv (*N. petrosus profundus minor*).
6. Oberflächlicher kleiner Felsenbeinnerv (*N. petrosus superficialis minor.*

β. Paukensaite (*Chorda tympani*).
γ. Nerven der Muskeln der Gehörknöchelchen.
1. Nerv zum Paukenfellspanner vom *N. pterygoideus internus.*
2. Nerv zum Paukenfellspanner vom *Ganglion oticum.*
3. Nerv zum Paukenfellerschlaffer vom *Ganglion oticum* (?).
4. Nerv zum *Musculus stapedius* vom *Nerv. facialis* (?).

b. Eustach'sche Röhre (*Tuba Eustachii*).
a. Schlundkopföffnung derselben (*Ostium pharyngeum*).
b. Paukenöffnung (*Ostium tympanicum*).
c. Knöcherner Theil der Tuba (*Pars ossea tubae*).
d. Knorpeliger Theil (*Pars cartilaginea*).
e. Schleimhaut (*Membrana mucosa tubae Eustachii*).
f. Schleimhäutige Auskleidung.

c. Warzenhöhle (*Antrum mastoideum*).*)

CC. Innere Abtheilung (*Auris interna*) oder Labyrinth (*Labyrinthus*).

a. Knöchernes Labyrinth (*Labyrinthus osseus*).
α. Vorhof (*Vestibulum*).
α. Wände desselben.
β. Runde Vorhofsgrube (*Fossa rotunda s. hemisphaerica*).
γ. Ovale Vorhofsgrube (*Fossa ovalis s. hemielliptica*).

*) Vgl. *Mein* Handb. d. chir. Anatomie. Th. II. Bd. I. S. 301 u. 360.

δ. Mündung des s. g. *Aquaeductus vestibuli.*
ε. Ovales Fenster (*Fenestra ovalis*) von innen.
ζ. Mündung der Bogengänge (*Aperturae canalium semicircularium*).
η. Zugang zur Vorhofstreppe der Sehnecke (*Aditus ad scalam vestibuli cochleae*).

b. Bogengänge (*Canales semicirculares*).
α. Oberer (*Canalis semicircularis superior*).
β. Aeusserer („ „ *externus*).
γ. Hinterer („ „ *posterior*).
δ. Ampullen der Bogengänge (*Ampullae osseae*).

c. Schnecke (*Cochlea*).
α. Basis derselben.
β. Spitze (*Cupula*).
γ. Schneckenkanal (*Canalis spiralis cochleae*).
1. Grosser Becher (*Scyphus Vieussenii*).
δ. Spindel der Schnecke (*Modiolus*).
ε. Knöcherne Spiralplatte (*Lamina spiralis ossea*).
1. Haken derselben (*Hamulus laminae spiralis*).
ς. Treppen der Schnecke (*Scalae cochleae*).
1. Vorhofstreppe (*Sc. vestibuli*).
2. Paukentreppe (*Sc. tympani*).
aa. Mündung der s. g. Wasserleitung der Schnecke (*Aquaeductus cochleae*).

b. Häutiges Labyrinth (*Labyrinthus membranaceus*).
a. Beinhaut des Labyrinths (*Periosteum Labyrinthi*).
α. Des Vorhofes.
β. Der Bogengänge.
γ. Der Schnecke.
1. Häutiger Theil der Spiralplatte (*Pars membranacea laminae spiralis*).
2. Kleiner Becher (*Scyphulus*).
3. Communication der *Scala tympani* mit der *Scala vestibuli* (*Helicotrema, Breschet*).
4. Flüssigkeit der Treppenhöhlungen (*Aquula Cotunni*).

b. Häutige Säcke des Vorhofes.
α. Rundes Säckchen (*Sacculus rotundus*).
β. Längliches Säckchen (*Sacculus oblongus*).

c. Häutige Bogengänge (*Ductus semicirculares membranacei*). Ampullen derselben (*Ampullae membranaceae*).

d. Gehörflüssigkeit zwischen den Vorhofssäckchen und den häutigen Bogengängen einerseits, und der von der Beinhaut bekleideten Wandung des Vorhofes und der knöchernen Bogengänge andererseits (*Aquula Cotunni s. Perilympha*).

e. Gehörflüssigkeit in den Vorhofssäckchen und häutigen Bogengängen (*Endolympha s. Aquula vitrea labyrinthi membranacei*).
f. Ohrkrystalle (*Otholiti*).
g. Gefässe des Labyrinths.
α. Arterien.
1. Innere Gehörarterie (*Art. auditiva interna*).
β. Venen.
1. Innere Gehörvene (*V. auditiva int.*).
γ. Saugader. (?)
h. Nerven des Labyrinths.
α. Hörnerv (*N. acusticus*).
1. Ast zur Schnecke (*R. cochleae*).
2. Ast zum Vorhof (*R. vestibuli*).
β. Kleine Zweige (vielleicht zum Vorhof) von der *Portio minor* des Antlitznerven.*)

F. Warzengegend (*Regio mastoidea*).
a. Aeussere Haut.
b. Subcutanes Bindegewebe.
c. Muskeln.
a. Rückwärtszieher des Ohres (*Mm. retrahentes auriculae*).
b. Ansatztheil des Kopfnickers.
c. Ansatztheil des *M splenius capitis.*
d. Ansatztheil des *M. digastricus maxillae.*
e. Ansatztheil des *M. trochelomastoideus.*
d. Gefässe.
a. Arterien.
α. Zweige von der hintern Ohrarterie.
β. Zweige von der Hinterhauptarterie.
b. Venen.
α. Verbindung mit den Venen der Diploë und dem *Sinus transversus* (*Emissarium mastoideum*).
c. Saugadern.
α. *Glandulae lymphaticae mastoideae.*
e. Nerven.
a. Zweige vom *N. auricularis magnus.*
b. Zweige vom Ohrast des *Nervus facialis.*
c. Ohrast des kleinen oder grossen Hinterhauptnerven.
f. Knöcherne Grundlage mit der Beinhaut.
a. Warzentheil des Schläfenbeins.
α. Warzenfortsatz (*Process. mastoideus*).
β. Warzenloch (*Foramen emissarium mastoideum*).

*) Vgl. *Meine* Commentat. de vitiis, quae surdomutitati subesse solent. Heidelb. 1841. pag. 19.

γ. Diploë mit dem Endtheil der *Vena diploica temporalis posterior.*
δ. Warzenzellen (*Cellulae mastoideae*).
ε. Warzenhöhle (*Antrum mastoideum*).

g. Theile nach innen vom Knochen.
α. *Dura mater.*
α. Gefässe derselben.
1. Arterien.
2. Venen.
3. Querblutleiter (*Sin. transversus*).
b. *Arachnoidea.*
c. *Pia mater.*
d. Kleines Hirn (*Cerebellum*).

B. Schädelhöhle (*Cavum cranii*).

A. Wände derselben.

a. Obere Wand oder Gewölbe (*Fornix cranii*).
α. Vorderer Theil (Stirngegend).
b. Mittlerer Theil (Scheitelgegend).
c. Hinterer Theil (Hinterhauptgegend).
b. Seitenwände.
α. Vorderer Theil (Schläfe oder Schläfengegend).
b. Mittlerer Theil (Ohrgegend).
c. Hinterer Theil (Warzengegend).
c. Untere Wand oder Boden (*Fundus s. Basis cranii*).
α. Vordere Schädelgrube (*Fossa cranii anterior*).
b. Mittlere Schädelgrube (*Fossa cran. media*).
c. Hintere Schädelgrube (*Fossa cran. posterior*).

B. Inhalt der Schädelhöhle.

Gehirn (*Encephalum*).

a. Verlängertes Mark (*Medulla oblongata*).

Aeussere Form.

α. Vordere und hintere Mittelspalte (*Fissur. median.*).
b. Untere dreieckige Grube oder Schreibfeder (*Calamus scriptorius*).
c. Seitliche Furchen, vordere und hintere (*Sulci laterales*).
d. Aeussere Gebilde der Medulla oblongata.
α. Pyramiden (*Pyramides s. Corpora pyramidalia*).
β. Oliven (*Corpora olivaria*).
γ. Strickförmige Körper (*Corpora restiformia*).
δ. Runde Körper (*Corpora teretia*).

Innerer Bau.

α. Marksubstanz (*Substantia medullaris*).
α. Markbündel als Fortsetzung der Markbündel des Rückenmarks.

β. Markfaserzüge, die nicht vom Rückenmark heraufkommen, auch nicht von unten nach oben, sondern in transverseller Richtung verlaufen.

c. Graue Substanz.

α. Gezahnter Körper der Olive (*Corpus dentatum olivae*).

β. Grauer Flügel im Calamus scriptorius (*Alae cinereae*).

b. Kleines Hirn (*Cerebellum*).

Aeussere Form.

a. Schenkel oder Stiele des kleinen Hirns (*Crura s. Pedunculi cerebelli*).

b. Körper des kleinen Hirns (*Corpus cerebelli*).

α. Obere Fläche desselben.

1. Berg (*Monticulus*).

β. Untere Fläche.

1. Thal (*Vallecula*).

γ. Vorderer Ausschnitt (*Incisura anterior cerebelli*).

δ. Hinterer Ausschnitt (*Incisura cerebelli posterior*).

ε. Furchen (*Sulci cerebelli*).

ζ. Mittelstück des Körpers oder Wurm (*Vermis cerebelli*).

1. Oberer Wurm.
2. Unterer Wurm.

η. Seitentheile des Körpers oder die Hemisphären des kleinen Hirns (*Hemisphaeriae cerebelli*).

1. Obere Fläche.

aa. Furchen und Lappen derselben.

2. Untere Fläche.

aa. Furchen und Lappen derselben.

3. Horizontale Furche (*Sulcus magnus cerebelli*).

ϑ. Vierte Hirnhöhle (*Ventriculus quartus*).

1. Boden oder Rautengrube (*Foss. rhomboidea*).
2. Dach (*Tectum ventriculi quarti*).

Innerer Bau.

a. Graue Substanz.

α. Rinde des kleinen Hirns.

b. Marksubstanz.

α. Stiele des kleinen Hirns (*Pedunculi cerebelli*).

β. Markkörper (*Corp. medullare cerebelli*).

γ. Markstrahlung mit der Rinde (*Radiatio medullaris s. Arbor medullaris*).

δ. Markfaserzüge, welche grössere oder kleinere Abtheilungen des kleinen Hirns, sowie dieses mit dem grossen Hirn verbinden.

1. Arme zur Brücke (*Brachia ad pontem*).

aa. Hirnbrücke (*Pons Varolii*).

2. Arme zum grossen Hirn (*Brachia ad cerebrum s. ad corpora quadrigemina*).
   aa. Vorderes oder oberes Marksegel (*Velum medullare superius s. anterius*).
3. Belegungsfasern (*Massa explementi*), die Lappen und Läppchen ein- und derselben Hemisphäre mit einander verbindend.

c. Grosses Hirn (*Cerebrum*).

Aeussere Gestalt.

a. Stiele desselben (*Crura cerebri*).

b. Körper des grossen Hirns.

α. Peripherische Oberfläche des Körpers.

1. Mittlerer Theil.
   aa. Hirnanhang (*Hypophysis cerebri*).
   bb. Längsspalte des grossen Hirns (*Fiss. longitudinalis cerebri*).
   cc. Mittelstücke der Hirncommissuren (*Commissurae hemisphaeriarum cerebri*).
2. Seitentheile oder Hemisphären des grossen Hirns (*Hemisphaeriae cerebri*).
   aa. Hirnwindungen und Hirnfurchen (*Gyri et sulci cerebrales*).
   bb. Untere Fläche der Hemisphären.
      αα. Sylvische Grube (*Fossa Sylvii*).
         αα. Insel (*Insula, Reil*).
   cc. Aeussere Seitenfläche.
      αα. Horizontale und aufsteigende Spalte.
   dd. Obere Fläche.
   ee. Innere Seitenfläche.
      αα. Hintere Spalte.
      bb. Zwickel (*Cuneus*).
      cc. Gürtelwindung (*Gyrus cinguli s. fornicatus*).
   ff. Lappen der Hemisphären.
      αα. Stirnlappen (*Lobus anterior*).
      bb. Schläfenlappen (*Lobus inferior*).
         αα. *Gyrus hippocampi.*
      cc. Scheitellappen (*Lobus superior*).
         αα. *Operculum.*
      dd. Hinterhauptlappen (*Lob. posterior*).
      ee. Verdeckter Lappen (*Lob. opertus*).

β. Centrale Oberfläche des Körpers des grossen Hirns.

1. Höhlen des grossen Hirns (*Ventriculi cerebri*).
   aa. Zugang zu denselben, Querschlitz des grossen Hirns (*Fissura transversa cerebri*).
   bb. Mittlere oder dritte Hirnhöhle (*Ventr. medius cerebri s. tertius encephali*).

cc. Seitenhöhlen des grossen Hirns (*Ventriculi laterales cerebri*).
aa. Vorderes Horn (*Cornu anterius*).
bb. Hinteres Horn (*Cornu posterius*).
αα. Kleiner Seepferdefuss (*Pes hippocampi minor*).
cc. Seitenhorn (*Cornu laterale s. descendens*).
αα. Grosser Seepferdefuss (*Pes hippocampi major s. Cornu ammonis*).
dd. Monroisches Loch (*Foramen Monroi*).

Innerer Bau.

I. Hirnstammfasersystem.

a. Stiele oder Schenkel des grossen Hirns (*Crura cerebri*).
b. Hirnganglien (*Ganglia cerebri*).
α. Hintere Hirnganglien oder Vierhügel (*Ganglia posteriora s. Corpora quadrigemina*).
β. Mittlere Hirnganglien oder Sehhügel (*Ganglia media s. Thalami optici*).
γ. Vordere Hirnganglien (*Ganglia anteriora*).
1. Freier, in den Seitenventrikel sehender Theil, gewöhnl. Streifenhügel (*Corpus striatum*) genannt.
2. Verdeckter, in die Hemisphäre eingesenkter Theil.
c. Markstrahlung oder Stabkranz (*Radiatio medullaris s. Corona radiata*).
α. Hirnwindungen (*Gyri cerebrales*) mit der grauen Rinde (*Cortex cinereus cerebri*).

II. Belegungsfasersystem.

a. Markzüge, welche Theile ein und derselben Hemisphäre mit einander verbinden.
b. Markgebilde, welche gleiche Theile beider Hemisphären mit einander verknüpfen (*Commissurae hemisphaeriarum*).
α. Balken oder grosse Hirncommissur (*Corpus callosum*).
1. Mittlerer Theil, Balkenstamm.
2. Peripherischer Theil, Balkenstrahlung (*Radiatio medullaris corporis callosi*).
β. Hintere Hirncommissur (*Commiss. post. cerebri*).
γ. Weiche Hirncommissur (*Comm. mollis*).
δ. Vordere Hirncommissur (*Comm. anterior*).
c. Markgebilde, ungleiche Theile beider Hemisphären mit einander verbindend.
α. Gewölbe (*Fornix*).
1. Markkügelchen (*Corpora candicantia*).
2. Säulchen (*Columnae fornicis*).

3. Körper des Gewölbes (*Corp. fornicis*).
4. Schenkel des Gewölbes (*Crura fornicis*).
   aa. Kleiner Seepferdefuss (*Pes hippocampi minor*).
   bb. Grosser Seepferdefuss (*Pes hippocampi major*).

Hüllen des Gehirns.

a. Aeussere oder Faserhaut des Gehirns (*Dura mater*).
   α. Fortsätze derselben.
      α. Grosse Hirnsichel (*Falx cerebri*).
      β. Kleine Hirnsichel (*Falx cerebelli*).
      γ. Hirnzelt (*Tentorium cerebelli*).
   b. Gefässe derselben.
      α. Arterien (*Arteriae meningeae*)
         1. Vordere Hirnhautarterie (*Art. meningea ant.*).
         2. Mittlere Hirnhautarterie (*Art. meningea media*).
         3. Hintere Hirnhautarterie (*Art. meningea post.*).
         4. Untere Hirnhautarterien (*Art. meningeae inferior.*).
      β. Venen (*Venae meningeae*).
      γ. Blutleiter (*Sinus durae matris*).
         1. Oberer Längsblutleiter (*Sin. longitudinalis superior*).
         2. Unterer Längsblutleiter (*Sin. longitudinalis inferior*).
         3. Zeltblutleiter (*Sinus rectus* s. *tentorii*).
         4. Presse des Herophilus (*Confluens sinuum*).
         5. Hinterer Hinterhauptblutleiter (*Sin. occipit. post.*).
         6. Querblutleiter (*Sin. transversi*).
         7. Vorderer Hinterhauptblutleiter (*Sin. occipit. ant s. basilaris*).
         8. Untere Felsenbeinblutleiter (*Sin. petrosi infer.*).
         9. Obere Felsenbeinblutleiter (*Sin. petrosi super.*).
         10. Zellblutleiter (*Sin. cavernosi*).
         11. Kreisblutleiter (*Sin. circularis Ridlei*).
         12. Keilbeinblutleiter (*Sin. spheno-parietalis*).
b. Mittlere oder seröse Hirnhaut (*Tun. arachnoidea*).
c. Innere oder Gefässhaut des Gehirns (*Pia mater*).
   α. Gefässe derselben.
      α. Arterien.
         1. Innere Kopfarterien (*Art. carotides internae*).
         2. Wirbelarterien (*Art. vertebrales*).
      β. Venen.
         1. Aeussere Hirnvenen (*Vv. cerebrales externae*).
         2. Innere Hirnvenen (*Vv. cerebral. intern.*).
         3. Grosse Hirnvene (*Ven. magna s. Galeni*).

γ. Gefässgeflechte (*Plexus chorioidei*).
1. Der Seitenventrikel (*Plex. chorioid. ventr. lateral.*).
2. Des mittleren Ventrikels (*Pl. chor. ventr. tertii*).
3 Des vierten Ventrikels (*Pl. chor. ventr. quarti*).

δ. Saugadern.

ε. Nerven.

C. Gegenden des Antlitztheils des Kopfes (*Regiones faciei*).

A. Mittlere Gegenden der vordern Antlitzfläche.

a. Nasengegend (*Regio nasalis*).

α. Aeusserer Theil derselben.

α. Aeussere Nase.

Aeussere Form.

1. Nasenwurzel (*Radix nasi*).
2. Nasenrücken (*Dorsum nasi*).
3. Nasenspitze (*Apex nasi*).
4. Nasenflügel (*Alae nasi*).
5. Nasenlöcher (*Nares*).
6. Bewegliche Scheidewand (*Septum mobile nasi*).

Bau derselben.

1. Aeussere Haut der Nase.
2. Subcutane Bindegewebsschichte.
3. Muskeln.
   aa. Nasentheil des Augenlidschliessers nebst dem *Ligamentum palpebrale internum*.
   bb. *Musc. procerus nasi*.
   cc. *Musc. compressor narium*.
   dd. *Musc. lerator labii superioris alaeque nasi*.
   ee. *Musc. dilatator narium*.
4. Gefässe.
   aa. Arterien.
      aa. Antlitzarterie (*Art. facialis*).
      bb. Zweige derselben zu den Nasenflügeln (*Ram. pinnales*).
      cc. Zweig der *Arteria coronaria labii superioris* zum *Septum mobile nasi*.
      dd. Zweige der *Arteria infraorbitalis* zu den Nasenflügeln.
      ee. Nasenrückenarterie (*Art. dorsal. nasi*) aus der Augenarterie.
   bb. Venen.
      aa. Nasenrückenvene (*V. dorsal. nasi*).
      bb. Nasenflügelvenen (*Venae pinnales*).
      cc. Vordere Antlitzvene (*V. facialis anterior*).
   cc. Saugadern.

5. Nerven.
   aa. Zweige vom *Nerv. facialis*.
   bb. Nasenzweig des *Nerv. supra-* und *infra-trochlearis*.
   cc. Aeusserer Nasenzweig des *Nerv. ethmoidalis*.
   dd. Nasenflügelzweige des *Nerv. infraorbitalis*.
6. Feste Grundlage der äussern Nase.
   aa. Knochen.
      aa. Nasenbeine.
      bb. Nasenfortsätze der Oberkieferbeine.
      cc. Thränenbeine.
      dd. Nasentheil des Stirnbeins.
   bb. Knorpel.
      aa. Obere seitliche Knorpel (*Cartilagines laterales superiores*).
      bb. Untere seitliche Knorpel (*Cart. lateral. infer.*).
      cc. Kleine oder Nasenflügelknorpel (*Cart. minores s. pinnales*).
7. Beinhaut und Knorpelhaut.

α. Thränenwege.
1. Thränensee (*Lacus lacrymalis*).
   aa. Thränencarunkel (*Caruncula lacrymalis*).
   bb. Halbmondförmige Falte (*Plica semilunaris*).
2. Thränenpapillen (*Papillae lacrymales*).
3. Thränenpunkte (*Puncta lacrymalia*).
4. Thränenkanälchen (*Canaliculi lacrymales*).
5. Thränensack (*Saccus lacrymalis*).
   aa. Kreisfalte (*Plica circularis*), welche den Thränensack von dem Thränennasengang abgrenzt.
   bb. Thränenmuskel (*M. tensor tarsi s. Horneri s. Rosenmülleri*).
6. Thränennasengang (*Ductus naso-lacrymalis*).
   aa. Untere Apertur desselben in dem untern Nasengang.

b. Innerer Theil der Nasengegend oder Nasenhöhle (*Cavum nasi*).
α. Vordere Oeffnungen derselben (*Aperturae anteriores s. Nares*).
β. Hintere Oeffnungen derselben (*Aperturae posteriores s. Choanae*).
γ. Wände der Nasenhöhle.
1. Untere Wand oder Boden (*Fundus cavi nasi*).
   aa. Knochen.
      aa. Gaumenfortsätze der Oberkieferbeine.
         αα. Eingang zu den *Canales incisivi*.
      bb. Horizontaltheile der Gaumenbeine.

bb. Weichtheile.
aa. Schleimhaut.
bb. Mündung des Nasengaumenkanals (*Ductus nasopalatinus*).
cc. Obere Fläche des weichen Gaumens.

2. Obere Wand oder Decke der Nasenhöhle.
aa. Erste oder schiefe Abtheilung.
aa. Knochen.
αα. Nasenbeine.
ββ. Nasentheil des Stirnbeins.
bb. Schleimhaut.
αα. Gefässe derselben.
1′ *Art. ethmoidalis anterior.*
2′ Venen.
ββ. Nerven.
1′ *Nerv. ethmoidalis.*
bb. Zweite oder horizontale Abtheilung.
aa. Siebplatte des Siebbeins.
bb. Riechnerven (*Nerv. olfactor.*).
cc. Dritte oder perpendiculäre Abtheilung.
aa. Vorderfläche des Keilbeinkörpers und die Eingänge zu den Keilbeinhöhlen.
bb. Schleimhaut.
dd. Vierte oder hintere horizontale Abtheilung.
aa. Untere Fläche des Keilbeinkörpers.
bb. Schleimhaut.
cc. Gefässe und Nerven.
αα. Arterienzweige aus der *Art. spheno-palatina.*
ββ. Nerven aus dem *Ganglion sphenopalatinum.*

3. Innere oder Scheidewand (*Septum nasi*).
aa. Senkrechte Platte des Siebbeins.
bb. Pflugschaarbein (*Vomer*).
cc. Scheidewandknorpel (*Cartilag. sept. nasi*).
dd. Beinhaut und Schleimhaut.
ee. Gefässe der letztern.
aa. Arterien.
αα. Scheidewandast der *Art. spheno-palatina.*
ββ. Scheidewandast der *Art. ethmoidalis anterior.*
bb. Venen.
αα. Verbindung mit der *V. spheno-palatina.*
ββ. Verbindung mit den Nasenrückenvenen.

γγ. Verbindung mit den Lippenvenen.
δδ. Verbindung mit den Venen des Gaumensegels.
εε. Verbindung mit dem *Sinus longitudinalis superior.*

cc. Saugadern.

ff. Nerven.

aa. Scheidewandzweige des Riechnerven.
bb. „ „ *Nervus ethmoidalis.*
cc. Scheidewandzweige der hintern Nasennerv. von dem Ganglion spenopalatinum.
αα. *Nervus nasopalatinus Scarpae.*

4. Aeussere Wand.

aa. Nasenfläche des Oberkieferbeins (*Planum nasale*).
bb. Nasenplatte des Siebbeins (*Lam. nasal. oss. ethmoidei*).
cc. Thränenbein.
dd. Senkrechter Theil des Gaumenbeins.
ee. Innere Platte des *Processus pterygoideus* des Keilbeins.
ff. Muschelbein (*Concha inferior*).
gg. Schleimhaut.
hh. Gefässe und Nerven derselben.

aa. Arterien.
αα. Zweige aus der *Arteria ethmoidalis anterior.*
ββ. Zweige aus der *Arteria sphenopalatina.*

bb. Venen, wie an der Scheidewand.
cc. Nerven.
αα. Zweige des Riechnerven.
ββ. Zweige des *Ram. lateralis nasi* vom *N. ethmoidalis.*
γγ. Zweige der hintern Nasennerven aus dem Ganglion sphenopalatinum (*Rami nasales laterales superiores et inferiores*).

ii. Nasenmuscheln (*Conchae narium*).

aa. Untere (*Conch. infer.*).
bb. Mittlere (*Conch. media*).
cc. Obere (*Conch. super.*).
αα. Oberste (*Conch. suprema s. Santoriniana*).

kk. Nasengänge (*Meatus narium*).

aa. Unterer (*Meatus narium inferior*).

$\alpha\alpha$. Ausmündung des Thränenganges.

bb. Mittlerer Nasengang (*M. nar. medius*).

$\alpha\alpha$. Eingang zum *Antrum Highmori*.

$\beta\beta$. Eingang zu den Stirnhöhlen.

$\gamma\gamma$. Eingang zu den vordern Siebbeinzellen.

cc. Oberer Nasengang (*M. nar. superior*).

$\alpha\alpha$. Eingang zu den hintern Siebbeinzellen.

$\beta\beta$. Eingang zu der Keilbeinhöhle.

δ. Nebenhöhlen der Nasenhöhle.

1. Stirnhöhlen (*Sinus frontales*).
2. Kieferhöhlen (*Sinus maxillares*).
3. Keilbeinhöhlen (*Sinus sphenoidales*).
4. Siebbeinzellen (*Cellulae mastoideae*).

b. Mundgegend (*Regio oris*).

a. Aeusserer Theil.

α. Lippengegend (*Regio labialis s. oris externa*).

1. Oberlippe (*Labium superius*).
2. Unterlippe (*Labium inferius*).
3. Mundspalte (*Rima oris*).
4. Mundwinkel (*Anguli oris*).
5. Aeussere Haut der Lippen.
6. Muskeln.

aa. Kreismuskel des Mundes (*M. orbicularis oris*).

bb. Heber der Oberlippe (*Levator labii superioris proprius*).

cc. Heber der Oberlippe und des Nasenflügels (*Levator labii superioris alaeque nasi*).

dd. Kleiner Jochbeinmuskel (*M. zygomat. minor*).

ee. Heber des Mundwinkels (*Levator anguli oris*).

ff. Grosser Jochbeinmuskel (*M. zygomaticus major*).

gg. Backenmuskel (*M. buccinatorius*).

hh. Herabzieher des Mundwinkels (*Depressor anguli oris*).

ii. Lachmuskel (*M. risorius*).

kk. Viereckiger Kinnmuskel (*Quadratus menti*).

ll. Heber des Kinns (*Levator menti*).

7. Lippendrüsen (*Glandulae labiales*).

8. Lippenschleimhaut.
   aa. Oberes Lippenbändchen (*Frenulum labii superioris*).
   bb. Unteres Lippenbändchen (*Fr. labii inferioris*).
9. Lippengefässe.
   aa. Arterien.
      αα. Oberflächliche Lippenzweige der *Art. facialis*.
      bb. Tiefe Lippenarterien (*Arteriae coronariae labiorum*).
   bb. Venen.
      αα. Oberflächliche Lippenvenen (*Venae subcutanae*).
      bb. Tiefe Lippenvenen.
   cc. Saugadern.
10. Nerven der Lippen.
   aa. Oberflächliche zur äussern Haut und zu den Muskeln.
      αα. Lippenzweige des *Nerv. infraorbitalis*.
      bb. Mundzweige des *Nerv. buccinatorius*.
      cc. Lippenzweige des *Nerv. mentalis*.
      dd. Lippenzweige des *Nerv. facialis*.
   bb. Tiefe, zum Lippenrand und zur Schleimhaut der Lippe gehend.
      αα. Lippenzweige des *Nerv. infraorbitalis*.
      bb. Lippenzweige des *Nerv. mentalis*.

b. Innerer Theil der Mundgegend oder Mundhöhle (*Cavum oris*).
   α. Eingang derselben oder Mundspalte (*Rima oris*).
   β. Ausgang oder Rachenenge (*Isthmus faucium*).
   γ. Wände der Mundhöhle.
      1. Obere Wand oder Gaumen (*Palatum*).
         aa. Harter Gaumen (*Palatum durum*).
            αα. Gaumenfortsätze der Oberkieferbeine.
            bb. Horizontaltheile der Gaumenbeine.
            cc. Ausmündung der *Canales incisivi*.
            dd. Ausmündung der *Canales palatini*.
            ee. Beinhaut des Gaumens.
            ff. Schleimhaut des Gaumens.
               αα. Gaumendrüsen.
         bb. Weicher Gaumen (*Palatum molle s. Velum palatinum*).
            αα. Zäpfchen (*Uvula*).
            bb. Gaumenbogen (*Arcus palatini*).
               αα. Vorderer (*Arc. glosso-palatinus*).
               ββ. Hinterer (*Arc. pharyngo-palat.*).

cc. Schleimhaut.
bb. Drüsenschichte, Gaumendrüsen (*Gl. palatin.*).
ee. Muskelschichte.
αα. Gaumenheber (*M. levator veli palatini*).
ββ. Gaumenspanner (*M. tensor vel. palat.*).
γγ. Heber des Zäpfchens (*M. levator uvulae*).
δδ. Zungengaumenmuskel (*M. glosso-palatinus s. constrictor isthmi faucium*).
εε. Schlundzungenmuskel (*M. pharyngo-palatinus*).

cc. Gefässe des Gaumens.
aa. Arterien.
αα. Gaumenarterie aus der *Art. pterygo-palatina s. palatina descendens.*
ββ. Gaumenzweige aus der Nasenscheidewandarterie.
γγ. Gaumenzweig aus der *Art. facialis* (*Art. palatina ascendens*).
δδ. Gaumenzweige aus der *Arteria pharyngea ascendens.*
bb. Venen.
αα. Verbindung mit der *Ven pterygo-palatina.*
ββ. Verbindung mit den *Venae pharyngeae.*
cc. Saugadern.

dd. Nerven des Gaumens.
aa. Aus dem Ganglion *sphenopalatinum.*
bb. Aus dem *Nervus naso-palatinus Scarpae.*
cc. Aus dem *Nerv. glosso-pharyngeus.*
dd. Aus dem *Nerv. pterygoideus internus* zum *M. tensor veli palatini.*
ee. Aus dem *Nerv. vagus* (?).

2. Untere Wand oder Boden.
aa. Schleimhaut.
aa. Zungenbändchen (*Frenulum linguae*) mit der *Caruncula sublingualis* und den Mündungen der *Ductus Warthoniani.*
bb. *Bursa mucosa sublingualis.*

bb. Theile unter der Schleimhaut.
aa. Unterzungendrüse (*Gland. sublingualis*).
αα. Ausführungsgänge derselben.
1'. Bartholinischer Gang (*Duct. Bartholinianus*).
2'. Rivinische Gänge (*Duct. Riviniani*).
bb. Ausführungsgang der Unterkieferdrüse (*Duct. Warthonianus*).
cc. Zungenast des *Nervus quintus.*

dd. Unterzungenarterie (*Art. sublingualis*).
ee. Zungenmuskelnerv (*N. hypoglossus*).
ff *Ganglion maxillare Meckelii.*
gg. Kieferzungenbeinmuskel (*M. mylohyoideus*).
hh. Kinnzungenbeinmuskel (*M. geniohyoideus*).

cc. Zunge (*Lingua*).

Aeussere Form:

aa. Wurzel (*Radix linguae*).
bb. Spitze (*Apex linguae*).
cc. Rücken (*Dorsum linguae*).
dd. Ränder (*Margines linguae*).

Innerer Bau.

aa. Muskeln der Zunge.
αα. Kinnzungenmuskel (*M. genioglossus*).
ββ. Zungenbeinzungenmuskel (*M. hyoglossus*).
γγ. Griffelzungenmuskel (*M. styloglossus*).
δδ. Eigenthümliche Zungenmuskeln (*Musculi linguales proprii*).
1'. Unterer Längsmuskel (*M. lingual. longitudinalis inf.*).
2'. Oberer Längsmuskel (*M. lingual. longitud. super.*).
3'. Querer Zungenmuskel (*M. transversus linguae*).
bb. Zungenknorpel (*Cartilago linguae*).
cc. Zungenspitzendrüse (*Glandul. apicis linguae*).*)
dd. Zungenwurzeldrüsen (*Glandul. radicis linguae*).
ee. Zungenschleimhaut (*Tunica muscosa linguae*).
αα. Zungenkehldeckelbänder (*Frenula glosso-epiglottica*).
ββ. Zungenpapillen (*Papillae linguae*).
1'. Wallförmige (*Pap. circumvallatae*).
2'. Kopf- oder schwammförmige (*Pap. capitatae s. fungiformes*).
3'. Kegelförmige (*P. conicae*).
4'. Fadenförmige (*P. filiformes*).
γγ. Epithelium der Zunge (*Epithelium linguae s. Periglottis*).
ff. Gefässe der Zunge.
αα. Arterien.
1'. Zungenarterie (*Art. lingualis*).

*) Vgl. *Meine* Abhandlung hierüber. Mannheim 1845.

ββ. Venen.
1'. Zungenvenen (*Ven. linguales*).
γγ. Saugadern.
gg. Nerven der Zunge.
αα. Zungenast des Quintus (*Nerv. lingualis*).
ββ. Zungenast des *Nerv. glossopharyngeus.*
γγ Zungenmuskelnerv (*N. hypoglossus*).
δδ. Zungenzweige der *Chorda tympani.*

3. Seitenwände der Mundhöhle.
aa. Backenportion (*Portio buccalis.*).
aα. Backe (*Bucca*).
αα. Innere Fläche derselben.
1'. Mündung des Ausführungsgangs der Ohrspeicheldrüse (*Duct. Stenonianus*).
ββ. Backenhöhle (*Cavum buccale s. oris externum*).
bb. Alveolartheil (*Portio alveolaris*).
αα. Alveolarfortsätze der Kiefer.
1'. Zahnfächer (*Alveoli*).
2'. Zahnfleisch (*Gingiva*).
ββ. Zähne (*Dentes*).
γγ. Gefässe.
δδ. Nerven.
1'. Zahnzweige des zweiten und dritten Astes des Quintus.
cc. Tonsilarportion (*Portio tonsillaris*).
aα. Mandel (*Tonsilla*).
bb. Vorderer Gaumenbogen (*Arcus glossopalatinus*).
αα. Zungengaumenmuskel (*M. constrictor isthmi faucium*).
cc Hinterer Gaumenbogen (*Arcus pharyngopalatinus*).
αα. Schlundgaumenmuskel (*M. pharyngopalatinus*).
dd. Arterien.
αα. Mandelzweige der *Arteria palatina descendens.*
ββ. Mandelzweige der *Art. palat. ascendens.*
γγ. Mandelzweige der *Art. pharyngobasilaris.*
ee. Venen, zu dem *Plexus pharyngeus* gehend.
ff. Saugadern.
gg. Nerven.
αα. Mandelzweige des *Nerv. glossopharyngeus.*
ββ. Mandelzweige der hintern Gaumennerven.

ββ. Theile, in der nächsten Umgebung der Tonsilla liegend.

αα. Nach vorn und aussen: *Musc. pterygoideus internus.*

ββ. Nach hinten und aussen: *M. styloglossus* und *N. glossopharyngeus.*

γγ. Gerade nach hinten: *M. stylopharyngeus*, *Art. pharyngea ascendens*, *Art. carotis interna*, *Vena jugularis interna*, Seitenwand des Pharynx.

c. Kinngegend (*Regio mentalis*).

Aeussere Form.

a. Kinn (*Mentum*).

b. Kinnlippenfurche (*Sulcus mentolabialis*).

Innerer Bau.

a. Aeussere Haut.

α. Bart (*Barba*).

b. Subcutanes Bindegewebe.

c. Gefässe und Nerven darin.

α. Kinnzweige der *Arteria facialis.*

β. Kinnzweige der *Art. submentalis.*

γ. Oberflächliche Kinnvenen (*Venae subcutan. menti*).

δ. Saugadern.

ε. Kinnzweige des *Nerv. facialis.*

ζ. Hautzweige des *Nervus mentalis.*

d. Muskeln.

α. Viereckiger Kinnmuskel (*M. quadrat. menti*).

β. Heber des Kinnes (*M. levator menti*).

γ. Ein Theil des Herabziehers des Mundwinkels (*M. depressor anguli oris*).

e. Gefässe und Nerven unter dieser Muskellage.

α. Kinnarterie (*Art. mentalis*).

β. Tiefe Kinnvene.

γ. Kinnnerv (*N. mentalis*).

f. Knöcherne Grundlage.

α. Kinntheil des Unterkiefers.

B. Seitliche Gegenden der vordern Antlitzfläche.

a. Backengegend (*Regio buccalis*).

α. Unterer Theil (*Portio maxillaris*).

α. Aeussere Haut.

β. Subcutanes Bindegewebe.

γ. Muskeln.

aa. Ein Theil des *Musculus depressor anguli oris.*

bb. Lachmuskel (*M. risorius*).

δ. Gefässe.

aa. Antlitzarterie (*Art. facialis*).
bb. *Arteria mentalis.*
cc. Vordere Antlitzvene (*V. facialis anterior*).
dd. Oberflächliche Venen.
ee. Tiefere Venen.
ff. Saugadern.

ε. Nerven.

aa. Kieferrandzweige (*Ri. marginales*) des Antlitznerven.
bb. Kinnnerv (*N. mentalis*).

ζ. Knochen.

aa. Seitentheil des Unterkieferkörpers.
αα. Unterkieferkanal (*Canalis alveolaris infer.*).
αα. Unterkieferarterie (*Art. alveolaris inf.*).
ββ. Vene (*V. alveolar. inf.*).
γγ. Nerv (*Nerv. alveolaris inferior*).

b. Oberer Theil der Backengegend oder eigentliche Backe (*Bucca*).

α. Aeussere Haut.
β. Subcutanes Fettbindegewebe.
γ. Muskeln.

1. Grosser Jochbeinmuskel (*M. zygomat. maj.*).
2. Heber des Mundwinkels (*Levat. anguli oris*).
3. Herabzieher des Mundwinkels (*Depressor anguli oris*).
4. Lachmuskel (*M. risorius*).
5. Backenmuskel (*M. buccinator*).

δ. Backenbinde (*Fascia buccalis*).
ε. Gefässe.

1. Arterien.
aa. Stamm der Antlitzarterie (*A. facial.*).
bb. Backenzweige derselben (*Ri. buccal.*).
cc. Backenzweige der *Art. maxillaris interna.*
dd. Backenzweige der *Art. infraorbitalis.*

2. Venen.
aa. Stamm der vordern Antlitzvene (*V. facial. anter.*).
bb. Tiefer Ast der vordern Antlitzvene (*Ram. profund. venae fac. ant.*).
cc. Venen aus der Lippengegend.
dd. Untere Augenlidvene (*V. palpebr. inf.*).

3. Saugadern.

ζ. Nerven.

1. Backenzweige (*Ri. buccales*) des Antlitznerven.
2. Backennerv vom dritten Aste des *N. quintus.*
3. Zweige vom *Nerv. infraorbitalis.*

η. Vorderes Ende des *Ductus Stenonianus*.
ϑ. Backendrüsen (*Gl. buccales*).
ι. Backenschleimhaut.
κ. Backenhöhle (*Cavum buccale*).

b. Wangengegend (*Regio zygomaticomaxillaris*).

a. Aeussere Haut.
b. Subcutane Fettbindegewebsschichte.
c. Muskeln.
α. Ein Theil des Augenlidschliessers.
β. Ursprung des grossen Jochbeinmuskels.
γ. Heber der Oberlippe (*Lev. lab. sup. propr.*).
δ. Kleiner Jochbeinmuskel.
ε. Ursprung des *M. levator anguli oris*.
d. Gefässe.
α. Arterien.
1. Wangenzweige der *Art. facialis*.
2. Wangenzweige der *Art. infraorbitalis*.
3. Wangenzweige der *Art. transversa faciei*.
β. Venen.
1. Stamm der vordern Antlitzvene (*V. facial. ant.*).
2. Venen von den Nasenflügeln (*V. pinnales*).
3. Venen von dem untern Augenlide und der Haut der Wange.
γ. Saugadern.
e. Nerven.
α. Unteraugenhöhlennerv.
β. Wangenzweige des Antlitznerven.
γ. Zweige des Unterhautnerven der Wange (*N. subcut. malae*).
f. Knöcherne Grundlage der Wange.
α. Körper und Jochfortsatz des Oberkieferbeins.
β. Kieferfortsatz und Körper des Jochbeins.
γ. Wangenerhabenheit (*Eminentia jugalis*).
1. Ausmündung des vordern Jochbeinkanals (*Foramen zygomat. faciale*).
δ. Kiefergrube (*Fovea maxillaris s. canina*).
1. Ausmündung des Unteraugenhöhlenkanals (*For. infraorbitale*).
ε. Kieferhöhle (*Antrum maxillare s. Highmori*).
1. Wände derselben.
aa. Vordere Wand (*Paries facialis*).
αα. Vorderer oberer Zahnfächerkanal (*Canalis alveolaris sup. anterior.*
ββ. *Arteria et vena alveolaris s. dentalis sup. anterior.*
γγ. *Nerv. dentalis super. ant.*

bb. Hintere Wand (*Paries temporalis*).
aa. Hinterer oberer Zahnfächerkanal (*Can. alveolar. sup. post.*).
bb. Obere hintere Zahnarterie und Vene.
cc. Obere hintere Zahnnerven.
cc. Obere Wand (*Paries orbitalis*).
aa. Unteraugenhöhlenkanal (*Can. infraorbitalis*).
bb. *Arteria et vena infraorbitalis.*
cc. *Nervus infraorbitalis.*
dd. Innere Wand (*Paries nasalis*).
aa. Oeffnung zur Nasenhöhle.
ee. Boden.

c. Augengegend (*Regio orbitalis*).
a. Aeusserer Theil oder Augenlidergegend (*Regio palpebralis*).
α. Augenbrauen (*Supercilia*).
1. Haut derselben.
2. Subcutanes Bindegewebe.
3. Muskeln.
aa. Oberer Theil des Augenlidschliessers.
bb. Unterer des Stirnmuskels.
cc. Augenbrauenrunzler (*Corrugator supercilii*).
4. Gefässe.
aa. Zweige von der Stirnarterie.
bb. Oberaugenhöhlenarterie (*Art. supraorbitalis*).
cc. Stirnvene.
dd. Supraorbitalrandvene (*V. supraorbitalis transversa*).
ee. Supraorbitallochvene (V. *foraminis supraorbitalis*).
aa. Verbindung mit der *Vena diploica frontalis.*
5. Nerven.
aa. Grosser Stirnnerv (*Nervus supraorbitalis*).
bb. Zweige vom kleinen Stirnnerven.
cc. Zweige vom Antlitznerven.
β. Augenlider (*Palpebrae*).
1. Oberes Augenlid (*Palpebra superior*).
2. Unteres Augenlid (*Palpebra inferior*).
3. Augenlidspalte (*Rima palpebralis*).
aa. Innerer Augenwinkel (*Ang. oculi internus*).
bb. Aeusserer Augenwinkel (*Ang. oculi externus*).
4. Bau der Augenlider.
aa. Aeussere Haut derselben.
aa. Augenwimpern (*Cilia*).
bb. Haarwurzeldrüsen der Cilien.
bb. Subcutanes Bindegewebe.

cc. Subcutane Arterien und Venen, ein grobmaschiges Netz bildend.
dd. Oberflächliche Nerven vom *N. supra-* und *infra-orbitalis*.
ee. Muskelschichte (Augenlidschliesser).
aa. Thränenmuskel (*M. lacrymalis s. tensor tarsi*).
ff. Augenliderbinde (*Fascia palpebralis*).
gg. Tiefe (submusculare) Augenlidarterien.
aa. Obere innere Augenlidarterie (*Art. palpebr. sup. int.*).
αα. *Arcus tarseus superior.*
bb. Untere innere Augenlidarterie (*Art. palp. inf. int.*).
αα. *Arcus tarseus inferior.*
cc. Aeussere Augenlidarterien (*Arteriae palpebr. externae*).
hh. Tiefe Augenlidervenen.
ii. Saugadern der Augenlider.
kk. Tiefe Augenlidernerven.
aa. Zweige vom *N. supraorbitalis.*
bb. Zweige vom *N. infraorbitalis.*
cc. Zweige vom *N. lacrymalis.*
dd. Zweige vom *N. facialis.*
ll. Augenliderknorpel (*Tarsi*).
aa. Knorpel des oberen Augenlides (*Tarsus superior*).
bb. Knorpel des untern Augenlides (*Tarsus inferior*).
cc. Augenliderbänder.
αα. Inneres (*Lig. palpebrale internum*).
ββ. Aeusseres (*Lig. palpebr. externum*).
dd. Maibomische Drüsen (*Glandulae Maibomianae*).
mm. Augenliderbindehaut (*Tunica conjunctiva palpebrarum*).

b. Innerer Theil der Augengegend oder Augenhöhle (*Orbita*).

α. Wände der Augenhöhle.

1. Obere Wand (*Paries superior s. Tectum orbitae*).
aa. Augenhöhlentheil des Stirnbeins.
bb. Kleiner Flügel des Keilbeins.
2. Untere Wand (*P. infer. s. Fundus orbitae*).
aa. Augenhöhlenfläche des Körpers des Oberkieferbeins.
bb. Arbitalfortsatz des Gaumenbeins.
cc. Arbitalfläche des Jochbeins.

dd. Unteraugenhöhlenspalte und Unteraugenhöhlenkanal (*Fissura et Canalis infraorbitalis*).
aa. Unteraugenhöhlenarterie (*A. infraorbit.*) und gleichnamige Vene.
bb. *Nervus infraorbitalis.*

3. Aeussere Wand (*Paries externus*).
aa. Augenhöhlenfläche des grossen Flügels des Keilbeins.
bb. Augenhöhlenfläche des Jochbeins.
aa. Augenhöhlenmündung des vordern Jochbeinkanals (*For. zygomaticum orbitale*).
cc. Jochfortsatz des Stirnbeins.
aa. Thränendrüsengrube (*Foss. gland. lacrymalis*).

4. Innere Wand (*Par. internus*).
aa. Papierplatte des Siebbeins (*Lam. papyracea*).
bb. Thränenbein (*Os lacrymale*).
aa. Thränensackgrube (*Fossa sacci lacrymal.*).
cc. Seitentheil des Keilbeinkörpers.

β. Winkel der Augenhöhle.
1. Oberer innerer Winkel.
aa. Siebbeinlöcher (*Foramina ethmoidalia*).
bb. Sehloch (*Foramen opticum*).
2. Unterer innerer Winkel.
3. Unterer äusserer Winkel.
aa. Untere Augenhöhlenspalte (*Fiss. orbitalis infer.*).
4. Oberer äusserer Winkel.
aa. Obere Augenhöhlenspalte (*Fiss. orbit. sup.*).

γ. Augenhöhlenränder (*Margines orbitales*).
δ. Beinhaut der Augenhöhle (*Periorbita*).
ε. Augapfel (*Bulbus oculi*)
1. Undurchsichtige od. Faserhaut des Auges (*Tunica sclerotica*).
aa. *Conjunctiva scleroticae*).
2. Durchsichtige Augenhaut, Hornhaut (*Tun. cornea*).
aa. *Conjunctiva corneae.*
bb. Descemet'sche Haut.
3. Gefässhaut des Auges (*Tunica chorioidea*).
aa. Aussenfläche.
aα. Hinterer Theil.
bb. Vorderer Theil.
αα. Strahlenband (*Lig. ciliare*).
bb. Innenfläche.
aa. Hinterer, nicht gefalteter Theil.
bb. Vorderer gefalteter Theil.
αα. Strahlenkörper (*Corpus ciliare*).
1'. Strahlenfortsätze (*Processus ciliares*).
cc. Schwarzes Pigment (*Pigmentum nigrum*).

4. Regenbogenhaut (*Iris*).
   aa. Vordere Fläche.
   bb. Hintere Fläche.
      αα. Traubenhaut (*Uvea*).
         αα. Strahlige Falten derselben.
         ββ. Schwarzes Pigment derselben.
   cc. Sehloch oder Kindchen (*Pupilla*).
5. Nervenhaut (*Tun. nervea s. retina*).
   aa. Hinterer glatter Theil.
   bb. Vorderer gefalteter Theil (*Pars ciliaris retinae*).
6. Glaskörper (*Corpus vitreum*).
   aa. Glasfeuchtigkeit (*Humor vitreus*).
   bb. Glashaut (*Membrana hyaloidea*).
      αα. Vorderer gefalteter Theil derselben (*Pars ciliaris hyaloideae s. Zonula Zinni*).
      bb. Petit'scher Kanal (*Can. Petiti*).
7. Strahlenblättchen, Strahlenzne (*Zonula ciliaris*), bestehend aus:
   aa. Ciliartheil der Hyaloidea.
   bb. Ciliartheil der Nervenhaut.
   cc. Pigment der Innenfläche des Corpus ciliare.
8. Linsenkapsel (*Capsula lentis*).
   aa. Morgagnische Feuchtigkeit (*Lig. Morgagni*).
9. Kristalllinse (*Lens crystallina*).
10. Augenkammern (*Camerae oculi*).
   aa. Vordere Augenkammer (*Camera oculi anterior*).
   bb. Hintere Augenkammer (*Camera ocul. post.*).
   cc. Wässerige Augenflüssigkeit (*Humor aqueus*).

ζ. Muskeln der Augenhöhle.
1. Muskeln des Augapfels (*Musculi bulbi*).
   aa. Gerade Augenmuskeln.
      αα. Oberer (*M. rectus superior*).
      bb. Aeusserer (*M. rect. externus s. abducens*).
      cc. Unterer (*M. rect. inferior*).
      dd. Innerer (*M. rect. internus*).
   bb. Schiefe Augenmuskeln.
      αα. Oberer schiefer (*M. obliquus superior s. trochlearis*).
      bb. Unterer (*M. obliquus inferior*).
2. Heber des obern Augenlides (*M. levator palpebrae superioris*).

η. Gefässe der Augenhöhle.
1. Augenarterie (*Art. ophthalmica*).
2. Augenvenen (*Venae ophthalmicae*).
   aa. Hirnaugenvene (*Vena ophthalm. cerebralis*).
   bb. Antlitzaugenvene (*Vena ophthalmica facialis*).

3. Saugadern der Gebilde der Augenhöhle.

ϑ. Nerven der Augenhöhle.

1. Sehnerv (*N. opticus*).
2. Augenbewegungsnerv (*N. oculomotorius*).
3. Rollmuskelnerv (*N. trochlearis*).
4. Nerv des äussern geraden Augenmuskels (*N. abducens*).
5. Augenhöhlenast des *Nervus quintus*.
6. Augenknoten (*Gangl. ciliare*).

ι. Thränendrüsen (*Glandulae lacrymales*).

1. Obere Thränendrüse (*Gl. innominata Galeni*).
2. Untere Thränendrüse (*Gl. congregatae Monroi*).

κ. Fascien der Augenhöhle (*Fasciae orbitae*).

1. Augenmuskelbinde (*Fascia musculorum bulbi*).
2. Augapfelbinde (*Fascia bulbi*).

λ. Fettbindegewebe der Augenhöhle.

C. Gegenden der Seiten des Antlitzes.

a. Kaumuskelgegend (*Regio masseterica*).

a. Aeussere Haut.
b. Subcutanes Bindegewebe.
c. Kaumuskelbinde (*Fascia masseterica*).
d. Kaumuskel (*M. masseter*).
α. Schleimbeutel zwischen beiden Portionen desselben.
e. Ausführungsgang der Ohrspeicheldrüse (*Ductus Stenonianus*).
f. Arterien.
α. Hintere Kaumuskelarterie (*Art. masseter. post. e carotide externa*).
β. Quere Antlitzarterie (*Art. transversa faciei*).
γ. Innere Kaumuskelarterie (*Art. masset. intern. ex arteria maxill. interna*).
δ. Untere Kaumuskelarterie (*Art. masset. infer. ex art. faciali*).
ε. Stamm der Antlitzarterie (*Art. facial.*).
g. Venen.
α. Stamm der vordern Antlitzvene (*V. facial. ant.*).
β. Untere Kaumuskelvenen.
γ. Hintere Kaumuskelvenen.
δ. Quere Antlitzvene.
h. Saugadern.
i. Nerven.
α. Backenzweige des Antlitznerven.
β. Kaumuskelnerv (*N. massetericus*) vom dritten Aste des *N. quintus*.
k. Knöcherne Grundlage.
α. Aufsteigender Ast des Unterkiefers.

1. Tiefe Weichtheile, nach innen vom Ast des Unterkiefers liegend.
   - α. Innerer Flügelmuskel (*M. pterygoid. int.*).
   - β. Aeusserer Flügelmuskel (*M. pterygoid. extern.*).
   - γ. Theile, zwischen dem Unterkieferast und dem innern Flügelmuskel liegend.
     1. Innere Kieferarterie (*Art. maxillar. int.*).
        - aa. Untere Zahnfächerarterie (*Art. alveolar. inf.*).
     2. Kiefervenengeflecht (*Plex. maxillaris s. pterygoideus*).
        - aa. *Vena maxillaris interna posterior* oder tiefer Ast der hintern Antlitzvene.
        - bb. *Vena maxillaris interna anterior* oder tiefer Ast der vordern Antlitzvene.
     3. Dritter Ast des *N. quintus*.
        - aa. Innerer Flügelnerv (*N. pterygoid. int.*), das *Gangl. oticum* durchbohrend.
        - bb. Backennerv (*N. buccinatorius*).
        - cc. Vorderer tiefer Schläfennerv (*N. temporal. prof. ant.*).
        - dd. Kaumuskelnerv (*N. massetericus*).
        - ee. Ohrschläfennerv (*N. auriculo-temporalis*).
        - ff. Hinterer tiefer Schläfennerv (*N. temporal. prof. post.*).
        - gg. Unterzahnfächernerv (*N. alveolar. infer.*).
        - hh. Zungennerv (*N. lingualis*).
          - aa. Kieferknoten (*Gangl. maxill. s. Meckelii*).
   - δ. Theile, nach innen vom innern Flügelmuskel liegend.
     1. Aufsteigende Gaumenarterie (*Art. palat. asc.*).
     2. Griffelzungenmuskel (*M. styloglossus*).
     3. Griffelzungenbeinmuskel (*M. stylohyoideus*).
     4. Mandel (*Tonsilla*).
     5. Seitenwand des obern Theils des Schlundkopfes.

b. Ohrdrüsengegend (*Regio parotidea*).

- a. Aeussere Haut.
- b. Subcutane Bindegewebsschichte.
- c. Ohrdrüsenbinde (*Fascia parotidea*).
  - α. Kapsel der Ohrspeicheldrüse.
- d. Oberflächliche Blutgefässe.
- e. Oberflächliche Saugadern.
  - α. Oberflächliche Lymphdrüsen (*Gl. lymphat. parotid.*).
- f. Subcutane Nerven.
  - α. Zweige vom hintern grossen Ohrnerven.
- g. Ohrspeicheldrüse (*Gl. parotis*).

b. Tiefere Theile, welche in und unter der Ohrspeicheldrüse liegen.

α. Oberes Ende der *Carotis externa.*

1. Anfangstheil der *Arteria occipitalis.*
2. Hintere Ohrarterie (*Art. auricular. post.*).
3. Ohrspeicheldrüsenäste (*Ri. parotidei*).
4. Hintere Kaumuskelarterie (*Art. masset. post.*).
5. Gelenkarterie (*Art. articularis*).
6. Anfang der innern Kieferarterie (*Art. maxill. int.*).
7. Anfang der Schläfenarterie (*Art. temporal. communis*).
8. Quere Antlitzarterie (*Art. transversa faciei*).

β. Hintere Antlitzvene (V. *facial. post.*).

1. Hintere innere Kiefervene (*R. profund. venae facialis posterioris*).

γ. Tiefe Saugadern.

1. Tiefe Saugaderdrüsen (*Gl. lymph. parot. prof.*).

δ. Stamm des Antlitznerven (*N. facialis*).

1. Oberer Ast desselben.
   aa. *Plexus anserinus.*
2. Unterer Ast.

ε. Unterer Theil des Ohrschläfennerven (*N. auriculo-temporal.*).

ζ. Hinterer Bauch des zweibäuchigen Unterkiefermuskels.

η. Griffelfortsatz mit dem *Musculus styloglossus*, *stylo-hyoideus* und *stylopharyngeus.*

ϑ. Tiefste Theile, welche nach innen von dem Griffelfortsatz und seinen Muskeln sich noch vorfinden.

1. Innere Kopfarterie (*Carotis interna*).
2. Aufsteigende Schlundkopfarterie (*A. pharyngea ascend.*).
3. Innere Drosselvene (*V. jug. int.*).
4. Lungenmagennerv (*N. pneumogastricus s. vagus*).
5. Zungenschlundkopfnerv (*N. glossopharyngeus*).
6. Willis'scher Beinerv (*N. accessor. Willisii*).
7. Zungenmuskelnerv (*N. hypoglossus*).

II. Gegenden des Halses.

(*Regiones colli*).

A. Vordere Halsgegend (*Regio colli anterior*).

1. Kieferzungenbeingegend (*Regio mylohyoidea*).

a. Aeussere Haut.

b. Subcutane Fettbindegewebsschichte.

c. Hautmuskel des Halses (*M. subcutaneus colli*).
d. Halsbinde (*Fascia colli*).
   a. Kapsel der Unterkieferdrüse.
e. Muskeln.
   a. Zweibäuchiger Unterkiefermuskel (*M. biventer maxillae inferioris*).
   b. Kieferzungenbeinmuskel (*M. mylohyoideus*).
   c. Kinnzungenbeinmuskel (*M. geniohyoideus*).
   d. Unterer Theil des Griffelzungenbeinmuskels (*M. stylohyoideus*).
   e. Zungenbeinzungenmuskel (*M. hyoglossus*).
f. Unterkieferspeicheldrüse (*Gl. submaxillaris*).
   a. Ausführungsgang derselben (*Ductus Warthonianus*).
g. Unterster Theil der Ohrspeicheldrüse (*Gl. parotis*).
h. Arterien.
   a. Zungenarterie (*Art. lingualis*).
   b. Antlitzarterie (*Art. facialis*).
      α. Zweige zum innern Flügelmuskel.
      β. Aufsteigende Gaumenarterie.
      γ. Zweige zur Unterkieferspeicheldrüse.
      δ. Unterkinnarterie (*Art. submentalis*).
   c. Stamm der äussern Kopfarterie (*Carotis externa*).
   d. Stamm der innern Kopfarterie (*Carotis interna*).
i. Venen.
   a. Innere Drosselvene (*V. jugularis interna*).
   b. Gemeinschaftliche Antlitzvene (*V. facialis communis*).
      α. Zungenvene (*V. lingualis*).
      β. Unterster Theil der hintern Antlitzvene (*V. facial. post.*).
      γ. Unterster Theil der vordern Antlitzvene (*V. facial. anter.*).
         aa. Seitliche Unterkinnvene (*V. submentalis lateralis*).
   c. Mittlere Unterkinnvene (*V. submentalis mediana*).
k. Saugadern.
   a. Unterkieferlymphdrüsen (*Gl. lymphat. submaxillares*).
l. Nerven.
   a. Oberer Hautnerv des Halses vom Antlitznerven (*N. subcutan. colli superior*).
   b. Zungenmuskelnerv (*N. hypoglossus*).
   c. Kieferzungenbeinnerv (*N. mylohyoideus*).
   d. Kieferknoten (*Ganglion maxillare s. Meckelii*).

B. Brustzungenbeingegend (*Reg. sternohyoidea*).
a. Aeussere Haut.
b. Subcutane Fettbindegewebsschichte.

c. Hautmuskel des Halses.
d. Halsbinde (*Fascia colli*).
e. Organe, in der Mitte des Halses liegend.
   a. Zungenbein (*Os hyoideum*), an der Grenze zwischen der vorhergehenden Gegend und dieser liegend.
   b. Kehlkopf (*Larynx*).
   c. Luftröhre (*Trachea*).
   d. Schilddrüse (*Glandula thyreoidea*).
   e. Unterster Theil des Schlundkopfes (*Pharynx*).
   f. Speiseröhre (*Oesophagus*).
f. Muskeln beider Seiten.
   a. Brustzungenbeinmuskel (*M. sternohyoideus*).
   b. Brustschildknorpelmuskel (*M. sternothyreoideus*).
   c. Schildknorpelzungenbeinmuskel (*M. thyreohyoideus*).
   d. Schulterzungenbeinmuskel (*M. omohyoideus*).
   e. Beiderseitige Kopfnicker (*M. sternocleidomartoideus*), mit ihren vordern Rändern die seitlichen Grenzen der Gegend bildend.
g. Gefässe.
   a. Oberflächliche Halsgefässe (*Vasa superficialia colli*).
      α. Hautvenen (*Venae subcutaneae colli*).
         1. Mittlere Hautvene des Halses (*Vena mediana colli*).
         2. Untere Hautvene des Halses (*Vena subcutanea colli inferior*).
      β. Oberflächliche Saugadern (*Vasa lymphatica superficialia*).
   b. Tiefere, unter der Fascia gelegene Gefässe (*Vasa profunda colli*).
      α. Arterien.
         1. Gemeinsame Kopfarterie (*A. carotis communis*), rechte und linke.
         2. Anfangstheil der äussern (*Carotis externa*) und innern Kopfarterie (*Carotis interna*) beiderseits.
         3. Obere Schilddrüsenarterie (*A. thyreoid. super.*) beider Seiten.
         4. Beide untere Schilddrüsenarterien (*A. thyreoid. inferior*).
      β. Venen.
         1. Gemeinsame Kopfvene (*V. cephalica communis*), gewöhnlich innere Drosselvene (*V. jugularis interna*) genannt, rechte und linke.
         2. Schilddrüsenvenen (*Venae thyreoideae*).
            aa. Obere (*Vv. thyreoid. sup.*).
            bb. Mittlere (*Vv. thyr. med.*).
            cc. Untere (*Vv. thyr. infer.*).
            dd. Unterste oder unpaare (*V. thyreoid. infima*).

γ. Tiefe Saugadern.

1. Saugaderdrüsen (*Gl. lymphaticae cervicales profundae s. jugulares internae*).

c. Nerven.

α. Hautnerven des Halses (*N. subcutaneus colli, medius et inferior*).

β. Absteigender Ast des Zungenmuskelnerven (*Ram. descendens n. hypoglossi*).

γ. Stamm des Lungenmagennerven (*N. vagus*).

δ. Oberer Kehlkopfnerv (*N. laryngeus super.*).

ε. Unterer Kehlkopfnerv (*N. laryngeus inferior*).

ζ. Halstheil des sympathischen Nerven (*N. sympathicus*).

B. Seitliche Halsgegend (*Reg. colli lateralis*) oder Oberschlüsselbeingegend (*Reg. supraclavicularis*).

a. Aeussere Haut.

b. Subcutane Fettbindegewebsschichte.

c. Hautmuskel des Halses (*M. subcutan. colli*).

d. Halsbinde (*Fascia colli*).

e. Muskeln.

a. Kopfnicker (*M. sternocleidomastoideus*).

b. Ein kleiner Theil des *Musculus cucullaris*.

c. Schulterzungenbeinmuskel (*M. omohyoideus*).

d. Rippenhalter (*Mm. scaleni*).

α. Vorderer (*M. scalenus anticus*).

β. Mittlerer (*M. scal. med.*).

γ. Hinterer (*M. scal. post.*).

e. Heber des Schulterblattwinkels (*M. levator anguli scapulae*).

f. Bauschmuskel des Kopfes und Halses (*M. splenius capitis et colli*).

f. Oberflächliche Gefässe ausserhalb der Fascia oder in derselben.

a. Aeussere Drosselvene (*V. jugularis externa*).

b. Oberflächliche Saugadern.

g. Tiefe, unter der Fascia gelegene Gefässe.

a. Arterien.

α. Schlüsselbeinarterie (*Art. subclavia*).

1. *Truncus thyreocervicalis.*

aa. Untere Schilddrüsenarterie (*Art. thyreoid. inferior*).

bb. Aufsteigende Nackenarterie (*A. cervicalis ascendens*).

cc. Oberflächliche Nackenarterie (*A. cervicalis superficialis*).

dd. Quere Schulterblattarterie (*Art. transversa scapulae*).

2. Anfangstheil der innern Brustarterie (*Art. mammaria interna*).

3. Wirbelarterie (*Art. vertebralis*).
4. Gemeinsames Stämmchen der obersten Zwischenrippen- und tiefen Nackenarterie (*Truncus costo-cervicalis*).
   aa. Tiefe Nackenarterie (*Art. cervicalis profund.*).
   bb. Oberste Zwischenrippenarterie (*Art. intercostalis suprema*).
5. Quere Halsarterie (*Art. transversa colli*).

β. Unterster, hinter dem Ursprung des Kopfnickers liegender Theil der gemeinsamen Kopfarterie (*Carotis communis*).

b. Venen.

α. Schlüsselbeinvene (*V. subclavia*).

β. Unteres Ende der äussern Drosselvene (*V. jugularis externa*).
1. Quere Schulterblattvene (*V. transversa scapulae*).
2. Quere Halsvene (*V. transversa colli*).

γ. Unteres Ende der gemeinsamen Kopfvene (*V. cephalica communis*) oder innere Drosselvene (*V. jugular. int.*).

δ. Wirbelvenen (*Vv. vertebrales*).

c. Saugadern.

α Saugaderdrüsen (*Glandulae lymphaticae*).
1. *Glandulae supraclaviculares.*
2. *Glandulae cervicales superficiales s. jugulares externae.*
3. *Glandulae cervicales profundae s. jugulares internae.*

b. Nerven.

α. Hirnnerven.
1. Aeusserer Ast des Willis'schen Beinerven (*N. accessor. Willisii*).

β. Spinalnerven.
1. Halsgeflecht (*Plexus cervicalis*).
   aa. Grosser Ohrnerv (*N. auricularis magnus*).
   bb. Hautnerven des Halses, mittlerer und unterer (*N. subcutan. colli med. et infer.*).
   cc. Kleiner Hinterhauptnerv (*N. occipitalis minor.*).
   dd. Oberschlüsselbeinnerven (*Nn. supraclaviculares*).
   ee. Zwerchfellnerv (*N. phrenicus*).
2. Oberschlüsselbeintheil des Armnervengeflechts (*Plexus brachialis*).
   aa. Oberschulterblattnerv (*N. suprascapularis*).

bb. Seitlicher Brustnerv (*N. thoracicus lateralis s. posticus longus*).
cc. Hinterer Brustnerv (*N. thoracicus posticus s. dorsalis scapulae*).

γ. Sympathischer Nerv (*N. sympathicus*) hinter dem untern Theil des Kopfnickers.
aa. Mittleres Halsganglion (*Gangl. cervicale medium*).
bb. Unteres Halsganglion (*Gangl. cervicale infimum*).
cc. Nervenschlinge um die Schlüsselbeinarterie (*Ansa subclavialis Vieussenii*).

C. Hintere Halsgegend (*Regio colli posterior*) oder Nackengegend (*Regio nuchae*).

a. Aeussere Haut.
b. Subcutane Fettbindegewebsschichte.
c. Nackenbinde (*Fascia cervicalis*).
d. Muskeln.
α. Kappenmuskeln (*Mm. cucullares*).
b. Bauschmuskeln des Kopfes und Halses (*Mm. splenii capitis et colli*).
c. Hinterer Randtheil des obern Endes der beiderseitigen Kopfnicker.
d. Zweibäuchige Nackenmuskeln (*Mm. biventres cervicis*).
e. Durchflochtene Muskeln des Nackens (*Mm. complexi cervicis*).
f. Nackenwarzenmuskeln (*Mm. trachelomastoidei*).
g. Quere Nackenmuskeln (*Mm. transversales cervicis*).
h. Aufsteigende Nackenmuskeln (*Mm. cervicales ascendentes*).
i. Halbdornmuskeln des Nackens (*Mm semispinales cervicis*).
k. Dornmuskeln des Nackens (*Mm. spinales cervicis*)
l. Zwischendornmuskeln des Nackens (*Mm. interspinales cervicis*).
m. Unteres Ende der grossen hintern geraden Kopfmuskeln (*Mm. recti capitis postici majores*).
n. Nackentheil des vielgetheilten Rückenmuskels (*M. multifidus spinae*) beider Seiten.
o. Zwischenquermuskeln des Halses (*Mm. intertransversarii cervicales*).
e. Gefässe.
α. Arterien.
α. Zweige der oberflächlichen Nackenarterie (*Art. cervicalis superficialis*).
β. Zweige der queren Halsarterie (*Art. transversa colli*).
γ. Nackenzweig der Hinterhauptarterie (*Rm. descendens arteriae occipitalis*).

δ. Aufsteigende Nackenarterie (*Art. cervicalis ascendens*).
ε. Tiefe Nackenarterie (*Art. profunda cervicis*).
ζ. Nackenzweige der Wirbelarterie (*Art. vertebralis*).

b. Venen.

α. Oberflächliche Nackenvenen (*Venae cervicales subcutaneae*), ein grobmaschiges Netz (*Rete venosum subcutaneum nuchae*) bildend, das oben mit einem Theil der oberflächlichen Hinterhauptvenen, seitlich mit den subcutanen Halsvenen und abwärts mit den subcutanen Venen des Rückens in Verbindung steht.

β. Tiefe Nackenvenen (*Venae cervicales profundae*), die, ein die Wirbelbogen umstrickendes grobmaschiges Netz (*Rete venosum profundum s. Plexus spinalis externus*) bildend, nach oben mit den tiefen Hinterhauptvenen, abwärts und nach aussen mit der oberflächlichen Wirbelvene (*V. vertebralis superficialis*) und zwischen den Wirbelbogen mit den Venen des Kanals der Wirbelsäule, und in der Nähe der Dornfortsätze mit den oberflächlichen Nackenvenen sowohl, als auch mit den tiefen Venen der andern Seite in Verbindung stehen.

γ. Tiefe Wirbelvene (*V. vertebralis profunda*), welche, die *Arteria vertebralis* begleitend, aufwärts am *Foramen occipitale* mit den Sinus der Schädelhöhle in Verbindung steht und dort auch die Venen des hintern Theils des *Dura mater cerebri* aufnimmt, in ihrem Verlaufe abwärts sowohl die aus dem Kanal der Wirbelsäule kommenden Venen, als auch diejenigen, welche aus den, die Wirbel äusserlich umstrickenden, Netzen hervorkommen, empfängt und abwärts in die *Vena anonyma* sich ergiesst.

c. Saugadern.

α. Oberflächliche.

1. Oberflächliche Nackendrüsen (*Gl. lymphat. nuchae superficiales*).

β. Tiefe Saugadern.

1. Tiefe Nackendrüsen (*Gl. lymph. nuchae profundae*).

f. Nerven des Nackens.

a. Hintere Oberschlüsselbeinnerven (*Nn. supraclaviculares posteriores*).
b. Kleiner Hinterhauptnerv (*N. occipitalis minor*).
c. Hintere Aeste der Halsnerven (*Rami postici nervorum cervicalium*).
d. Grosser Hinterhauptnerv (*N. occipitalis major*).
e. Endtheil des äussern Astes des Willis'schen Beinerven (*N. accessorius Willisii*).

g. Knöcherne Grundlage.
   a. Halswirbel (*Vertebrae cervicales*).
h. Halstheil des Kanals der Wirbelsäule (*Canalis columnae vertebralis*).
   a. Beinhaut desselben (*Periosteum spinale*).
i. Inhalt des Kanals der Wirbelsäule.
   a. Venen dieses Kanals (*Venae spinales internae*). Sie bilden ein den Schlauch der *Dura mater medullae spinalis* umgebendes engmaschiges Geflecht (*Plexus venosus spinalis internus*), was aber an der vordern und hintern Wand des Rückgratkanals aus je zwei Längszügen (*Plex. spinal. longitudinalis*) von Venen besteht, die unter sich durch quere Anastomosen in der Höhlung eines jeden Wirbels (*Circelli venosi*) in Verbindung stehen. Der Hauptabzug aus diesem Geflechte findet nach den *Foramina intervertebralia* in die tiefe Wirbelvene statt, steht aber auch nach aufwärts mit den Hinterhauptblutleitern (*Sinus occipitales*), rückwärts mit den tiefen Nackenvenen, und abwärts mit den *Plexus spinales interni* der übrigen Abschnitte des Rückgratkanals in Verbindung.
      α. Vorderes Längsgeflecht des Rückgratkanals (*Plexus spinalis longitudinalis anterior*).
      β. Hinteres Längsgeflecht desselben (*Plex. spinal. longitudinal. post.*).
      γ. Venenkreise in der Höhle eines jeden Wirbels (*Circelli venosi spinales*).
   b. Hüllen des Rückenmarkes (*Involucra medullae spinalis*).
      α. Aeussere Haut des Rückenmarkes (*Dura mater medullae spinalis*).
      β. Mittlere Haut desselben (*Tunica arachnoidea medullae spinalis*).
      γ. Innere Haut ebendesselben (*Pia mater medull. spinalis*).
         1. Arterien des Rückenmarkes (*Arteriae medullae spinalis*).
         2. Venen desselben (*Venae medullae spinalis*).
   c. Halstheil des gezahnten Rückenmarkbandes (*Ligamentum denticulatum*).
   d. Halstheil des Rückenmarkes (*Pars cervicalis medullae spinalis*).
      α. Wurzeln der Halsnerven (*Radices nervorum spinalium cervicalium*).
         1. Vordere oder motorische Wurzeln (*Radices anteriores s. motoriae*).
         2. Hintere oder sensitive Wurzeln (*Radices posticae sensitivae*).
            aa. Spinalganglien (*Gangl. spinal.*).
      β. Wurzeln des Willis'schen Beinerven (*Radices nervi accessorii Willisii*).

II. Gegenden des Rumpfes.
(*Regiones Trunci.*)

A. Gegenden des Brustkastens (*Regiones thoracis*).

1. Vordere Gegenden desselben oder eigentliche Brustgegenden (*Regiones thoracis anteriores s. pectorales*).

a. Mittlere Brustgegend (*Reg. mediana pectoris s. Reg. sternalis*).

a. Aeussere Haut.
b. Subcutane fettarme Bindegewebsschichte.
c. Oberflächliche Brustfascie.
d. Brustbeinursprung des grossen Brustmuskels (*Portio sternalis musculi pectoralis majoris*).
e. Brustbein (*Sternum*) mit den Brustbeinenden der Knorpel der sieben obern Rippen (*Cartilagines costarum*).
f. Inneres Gelenkende des Schlüsselbeins beider Seiten.
g. Brustschlüsselbeingelenk (*Articulatio sternoclavicularis*).
h. Verbindungen der Rippenknorpel mit dem Brustbein.
α. *Synchondrosis sterno-costalis* der ersten Rippe.
β. *Articulationes sterno-costales* des zweiten bis siebenten Rippenknorpels.
i. Vordere Faserhaut des Brustbeins (*Membrana sterni anterior*).
k. Hintere Faserhaut desselben (*Membr. sterni post.*).
l. Vordere Zwischenrippenbänder (*Ligg. corruscantia*).
m. Innere Zwischenrippenmuskeln (*Mm. intercostales interni*).
n. Dreieckiger Brustbeinmuskel (*M. triangularis sterni*).
o. Arterien.
α. Innere Brustarterien (*Aa. mammariae internae*).
1. *Rami perforantes* derselben oder *Arteriae mammariae externae.*
2. *Arteriae sternales anteriores.*
3. *Arteriae sternales posteriores.*
4. *Arteriae intercostales anteriores.*
p. Venen.
α. Innere Brustvenen (*Vv. mammariae internae*).
q. Nerven.
α. Endzweige der *Rami interni nervorum intercostalium*, welche theilweise den Ursprung des grossen Brustmuskels durchbohren, um an die subcutanen Theile dieser Gegend und an die äussere Haut sich zu vertheilen.
r. Theile, welche hinter der Brustbeingegend, in der Brusthöhle, liegen.
α. Rechtes Rippenfell (*Pleura costalis dextr.*).
β. Vorderer Randtheil des obern und mittleren Lappens der rechten Lunge (*Pulmo dexter*).
γ. Linkes Rippenfell (*Pleura costal. sinist.*).

δ. Vorderer Randtheil der linken Lunge (*Pulmo sinister.*).
ε. Vorderes Mittelfell (*Mediastinum anticum*).
1. Höhle desselben (*Cavum mediastini antici*).
2. Thymusdrüse (*Gland. thymus*).
ζ. Herzbeutel (*Pericardium*).
η. Herz (*Cor*).
1. Rechter Vorhof (*Atrium dextrum*).
2. Rechte Herzkammer (*Ventriculus dexter cordis*).
3. Linker Vorhof (*Atrium sinistrum*).
4. Rechter hinterer Theil der linken Herzkammer (*Ventriculus sinister.*).
ϑ. Grosse Gefässe, welche mit der *Basis cordis* in Verbindung stehen.
1. Aufsteigende Aorta, Bogen derselben, und absteigende Brustaorta.
aa. Truncus caroticosubclavius (*s. Trunc. anonymus*).
αα. Anfangstheil der rechten Schlüsselbeinarterie (*A. subclavia dextr.*).
ββ. Anfangstheil der rechten gemeinsamen Kopfarterie (*A. carotis comm.*).
bb. Anfangstheil der gemeinsamen linken Kopfarterie (*Carotis comm. sinistra*).
cc. Anfangstheil der linken Schlüsselbeinarterie (*A. subclavia sinistr.*).
2. Stamm der Lungenarterie (*Art. pulmonalis*).
aa. Rechter Ast derselben (*Ram. dexter*).
bb. Anfangstheil des linken Astes (*Ram. sinistr.*).
3. Lungenvenen der rechten Seite (*Vv. pulmonales dextrae*) und zum Theil der linken Seite (*Vv. pulm. sinistr.*).
4. Obere Hohlvene (*V. cava superior*).
aa. Unpaare Vene (*V. azygos*).
bb. Ungenannte Vene (*Vena anonyma*) der rechten und linken Seite.
5. Untere Hohlvene (*Vena cava inferior*).
ι. Unteres Ende der Luftröhre (*Trachea*).
1. Aeste derselben, rechter und linker (*Bronchus dexter et sinister*).
κ. Bronchialdrüsen (*Glandulae lymphat. bronchiales*).
λ. Zwerchfellnerven (*Nn. phrenici*), nur theilweise.
μ. Hinteres Mittelfell (*Mediastinum posticum*).
1. Höhle desselben.
aa. Absteigende Brustaorta (*Aorta thoracica*).
bb. Unpaare Vene (*Vena azygos*).

cc. Speiseröhre (*Oesophagus*).
dd. Beide Lungenmagennerven (*Nn. vagi*).
ee. Milchbrustgang (*Ductus thoracicus*).

v. Brusttheil der Ganglienkette des *Nervus sympathicus*.

b. Seitliche Brustgegend (*Regio lateralis pectoris s. mammaria*) der rechten und linken Seite.

a. Aeussere Haut.
α. Brustwarze (*Papilla mammae*).
b. Subcutane Fettbindegewebsschichte.
c. Brustdrüse (*Glandula mammae*).
d. Oberflächliche Brustfascie (*Fascia pectoralis superficialis*).
e. Brustmuskeln.
α. Grosser Brustmuskel (*M. pectoralis major*).
β. Kleiner Brustmuskel (*M. pectoralis minor*).
γ. Grosser vorderer Sägemuskel (*M. serratus anticus major*).
δ. Unterschlüsselbeinmuskel (*M. subclavius*).
ε. Zwischenrippenmuskeln (*Mm. intercostales, externi et interni*).
ζ. Insertionen des *Musculus triangularis sterni*.
f. Tiefe Brustfascie (*Fascia pectoralis profunda*) zwischen dem grossen und kleinen Brustmuskel.
g. Knöcherne Grundlage.
α. Erste bis fünfte wahre Rippe (*Costae verae*) nebst Knorpeln derselben (*Cartilagines costarum*).
β. Schlüsselbein (*Clavicula*).
h. Arterien.
α. Anfangstheil der Achselarterie (*Art. axillaris*).
β. Aeussere Brustkastenarterien (*Arteriae thoracicae externae, prima, secunda et tertia*) aus der Achselarterie.
γ. Aeussere oder durchbohrende Aeste der innern Brustarterien (*Rami perforantes arteriae mammariae internae*).
δ. Brustkastenast der Unterschulterblattarterie (*Ram. thoracicus art. subscapularis*).
ε. Hintere Zwischenrippenarterien (*Art. intercostales posteriores*) aus der Brustaorta.
ζ. Vordere Zwischenrippenarterien (*Art. intercostales anteriores*) aus der *Arteria mammaria interna*.
i. Venen.
α. Oberflächliche Venen, ein grobmaschiges Netz (*Rete venosum subcutaneum*) bildend.
1. Venenkreis um die Brustwarze.
β. Tiefere Venen, die Arterien begleitend.
1. Aeussere Brustkastenvenen (*Venae thoracicae*).

2. Brustkastenast der Unterschulterblattvene (*Ram. thor. venae subscapularis*).
3. Oberer Theil des Stammes der Achselvene (*Vena axillaris*).
4. Zwischenrippenvenen (*Vv. intercostales*), vorwärts mit den *Venae mammariae internae*, rückwärts mit der *Vena azygos et hemiazygos* in Verbindung stehend.

f. Saugadern.
   α. Oberflächliche.
   β. Tiefe.

l. Nerven.
   α. Oberflächliche.
      1. Endzweige der *Rami interni nervorum intercostalium.*
      2. Brustzweige der *Rami externi nervorum intercostalium.*
      3. Aeusserer Ast des zweiten Intercostalnerven, welcher durch die Achselhöhle nach der innern hintern Seite des Oberarms läuft.
   β. Tiefere Nerven.
      1. Bündel des Armnervengeflechts (*Pl. brachialis*).
      2. Brustnerven (*Nervi pectorales s. thoracici antici*).
      3. Seitlicher Brustnerv (*N. thoracicus lateralis s. post. longus*).
      4. Langer Unterschulterblattnerv (*N. subscapularis longus*).
      5. Zwischenrippennerven (*Nervi intercostales*).

m. Theile u. Organe, welche hinter der knöchernen Grundlage dieser Gegend, in der Brusthöhle, liegen.
   α. Rippenfell (*Pleura costalis*).
   β. Rechterseits:
      1. Lungenfell (*Pleura pulmonalis*).
      2. Rechte Lunge (*Pulmo dexter*).
      3. Lungenwurzel (*Radix pulmonis*) mit den aus- und eintretenden Gefässen.
      4. Im untern Theil der Brusthöhle: rechter Umfang des Herzbeutels mit einem kleinen Theil des rechten Vorhofes und bisweilen selbst auch mit einem kleinen Theil der rechten Herzkammer; ferner rechtes Blatt des vordern Mittelfelles, an dem Herzbeutel angewachsen, und zwischen beiden der Stamm des rechten Zwerchfellnerven (*N. phrenicus*).
   γ. Auf der linken Seite:
      1. Lungenfell.
      2. Linke Lunge.

3. Linke Lungenwurzel (*Radix pulmonis sinistri*).
4. Unterer Theil der Brusthöhle: der grössere Theil der linken Herzkammer und ein Theil des linken Vorhofes nebst dem umgebenden Herzbeutel; linkes Blatt des vordern Mittelfelles, an der Aussenfläche des vorhergehenden angewachsen, und zwischen beiden der Stamm des linken Zwerchfellnerven.

B. Hintere Gegenden des Brustkastens (*Regiones posteriores thoracis*) oder eigentliche Rückengegenden (*Regiones dorsales*).

a. Mittlere Rückengegend (*Regio mediana dorsi*), auch oberer Brusttheil der Spinalgegend (*Pars thoracica superior regionis spinalis*).

a. Aeussere Haut.
b. Subcutane Fettbindegewebsschichte.
c. Oberflächliche Rückenfascie (*Fascia superficialis dorsi*).
d. Ursprung des Kappenmuskels von den Dornfortsätzen der Brustwirbeln.
e. Ursprung des grossen Rautenmuskels (*M. rhomboideus major*) von denselben.
f. Ursprung eines Theils des *Musculus serratus post. superior.*
g. Ursprung des obersten Theils des breiten Rückenmuskels (*M. latissimus dorsi*).
h. Ursprungstheil des *M. splenius colli et capitis.*
i. Tiefe Rückenbinde (*Fascia profunda dorsi s. Fascia dorsalis*), welche, unter den vorhergehenden Muskeln liegend, die langen Rückenstrecker überspannt.
l. Langer Rückenmuskel (*M. longissimus dorsi*).
l. Halbdornmuskel (*M. semispinalis dorsi*).
m. Oberer Theil des Dornmuskels des Rückens (*M. spin. dorsi.*
n. Unterer Theil des Halbdornmuskels des Halses (*M. semispinalis colli*).
o. Unterer Theil des zweibäuchigen und durchflochtenen Nackenmuskels (*M. biventer et complexus cervicis*).
p. Unterer Theil des Quermuskels des Nackens (*M. transversalis cervicis*).
q. Vielgetheilter Rückenmuskel (*M. multifidus spinae*).
r. Gefässe.

α. Arterien.
1. Hintere oder Rückenäste der Zwischenrippenarterien (*Ri. postici art. intercostalium*).

β. Venen.
1. Oberflächliche Rückenvenen, ein grobmaschiges Netz bildend, das ein Theil des *Rete venosum subcutaneum dorsi* ist.

2. Tiefe Rückenvenen, welche auf der hintern Seite der Wirbelsäule ein diese umstrickendes, grobmaschiges Netz bilden, das den Brusttheil des *Plexus venosus spinalis externus* darstellt. Die von den Weichtheilen dieser Gegend das Blut zurückführenden Venen ergiessen sich theils in diese tiefern, theils in jene oberflächlichen Venennetze.

γ. Saugadern.
1. Oberflächliche.
2. Tiefe.

ſ. Nerven.
α. Hintere Aeste der Rückennerven (*Nervi spinales dorsales*).

t. Knöcherne Grundlage.
α. Bogen und Dornfortsatz des siebenten Halswirbels (*Vertebra prominens*).
β. Neun obere Brustwirbel (*Vertebrae dorsales*).
γ. Körper, Querfortsätze und oberster Randtheil des Bogens (ohne Dornfortsatz) des zehnten Brustwirbels.
δ. Kopf und Hals der 10 obern Rippen (*Capitulum et collum costarum*).

u. Brusttheil des Kanals der Wirbelsäule oder des Rückgratkanals.
α. Beinhäutige Auskleidung desselben.
β. Zwischenwirbellöcher (*Foramina intervertebralia*).

v. Inhalt des Rückgratkanals.
α. Venen dieses Kanals (*Venae spinales internae*), welche zwischen der Beinhaut und dem Schlauche der *Dura mater* liegen und ganz so sich verhalten, wie es bereits oben bei der Nackengegend (C. i. a. α. β. γ.) angegeben wurde.
β. Hüllen des Brusttheils des Rückenmarks.
1. Aeussere Rückenmarkshaut (*Dura mater*).
2. Mittlere Rückenmarkshaut (*Arachnoidea*).
3. Innere Rückenmarkshaut (*Pia mater*).
aa. Arterien und Venen der letztern (*Arteriae et venae medullae spinalis*).
γ. Brusttheil des gezahnten Bandes (*Lig. dent.*).
δ. Brusttheil des Rückenmarks (*Pars thoracica medullae spinalis*).
1. Wurzeln der Dorsalnerven (*Radices nervorum dorsalium*).
aa. Vordere (*Radices motoriae*).
bb. Hintere Wurzeln (*Radices sensitivae*).

w. Inhalt der Zwischenwirbellöcher.

α. Spinalganglien (*Ganglia spinalia*).

β. Stämme des achten Halsnerven bis neunten Rückennerven (*Trunci nervorum spinalium et dorsalium*).

γ. Rückenmarkzweige (*Ri. spinales*) der Dorsaläste der Zwischenrippenarterien.

δ. Venen, welche, aus dem innern Rückgratsgeflechte (*Plexus spinalis internus*) kommend und die Stämme der Spinalnerven umgebend, durch die Zwischenwirbellöcher austreten, um sich in die Wurzeln der *Vena azygos* und *hemiazygos* zu ergiessen.

x. Kanäle in der spongiösen Substanz der Wirbelkörper (*Canales basivertebrales*), welche nach vorn an der vordern Fläche, besonders aber rückwärts in den Kanal der Wirbelsäule sich eröffnen.

y. Venen der Wirbelkörper (*Venae basivertebrales*), welche theils nach vorn in die Wurzeln der *Vena azygos*, theils nach hinten in das, im Kanale der Wirbelsäule befindliche, innere Rückgratgeflecht einmünden.

b. Seitliche Rückengegend (*Regio dorsi lateralis*) oder Schulterblattgegend (*Reg. scapularis*).

a. Aeussere Haut.

b. Subcutane Fettbindegewebsschichte.

c. Oberflächliche Fascie.

d. Kappenmuskel.

e. Oberer Theil des breiten Rückenmuskels.

f. Beide Rautenmuskeln

g. Oberer hinterer Sägemuskel (*M. serratus post. super.*).

h. Unteres Ende des Schulterblatthebers (*M. levator anguli scapulae*).

i. Schulterblattmuskeln.

α. *M. supraspinatus.*

β. *M. infraspinatus.*

γ. Ursprungstheil des *M. teres minor et major.*

δ. Unterschulterblattmuskel (*M. subscapularis*).

ε. Ansatztheil des *M. serratus ant. major.*

k. Tiefe Rückenbinde.

l. Langer Rückenmuskel (*M. longissimus dorsi*) oder innerer Rückenstrecker.

m. Kreuzlendenmuskel (*M. sacrolumbalis*) oder äusserer Rückenstrecker.

n. Aufsteigender Nackenmuskel (*M. cervicalis ascendens*).

o. Quermuskel des Nackens (*M. transv. cervicis*).

p. Rippenheber (*M. levatores costarum*).

q. Zwischenrippenmuskeln (*M. intercostales externi et interni*).

r. Knöcherne Grundlage.

α. Schulterblatt (*Scapula*).

β. Zehn obere Rippen.

ſ. Gefässe der Gegend.

α. Arterien.

1. Endäste der queren Halsarterie (*Art. transversa colli*).

aa. Rückenarterie des Schulterblatts (*Art. dorsalis scapulae*).

2. Quere Schulterblattarterie (*Art. transversa scapulae*).

3. Umschlungene Schulterblattarterie (*Art. circumflexa scapulae*).

4. Schulterzweig der oberflächlichen Nackenarterie (*A. cervicalis superficialis*).

5. Rückenzweige der Intercostalarterien.

6. Oberste Zwischenrippenarterie (*Art. intercostalis suprema*) für das erste und zweite Rippeninterstitium.

7. Hintere Zwischenrippenarterien (*Aa. intercostales posteriores*) für den dritten bis neunten Zwischenrippenraum.

β. Venen.

1. Oberflächliche, ein subcutanes Netz bildend.

2. Tiefe, den vorhergehenden Arterien in ihrem Laufe meistens genau folgend und nach diesen auch bezeichnet werdend.

γ. Saugadern.

1. Oberflächliche, zu den Achseldrüsen gehend.

2. Tiefe, dem Laufe der Venen folgend.

t. Nerven.

α. Oberflächliche.

1. Hautzweige der hintern Aeste der Dorsalnerven.

2. Hautzweige der vordern Aeste (*Nn. intercostales*) der Dorsalnerven, und zwar der *Rami externi nervorum intercostalium*.

3. Zweige der hintern Oberschlüsselbeinnerven (*Nn. supraclaviculares posteriores*).

β. Tiefe.

1. Oberschulterblattnerv (*N. suprascapularis*).

2. Rückennerv des Schulterblattes (*N. dorsalis scapulae s. thoracicus posticus*).

3. Unterschulterblattnerven (*Nn. subscapulares*).

4. Endzweige des Willis'schen Beinerven.

5. Hintere Aeste der Dorsalnerven (*Rami postici nervorum dorsalium*).
6. Vordere der Dorsalnerven oder erster bis neunter Zwischenrippennerv (*Nn. intercostales*).

ß. Theile und Organe, welche unter der knöchernen Grundlage dieser Gegend, in der Brusthöhle, liegen.

α. Rippenfell.

β. Lungenfell.

γ. Oberer und unterer Lungenlappen (*Lobus superior et inferior pulmonis*).

1. Lungenwurzel (*Radix pulmonis*) mit den aus- und eintretenden Gefässen.

Auf der linken Seite:

δ. Der linke Theil des Herzens mit dem Herzbeutel.

B. Gegenden des Bauches (*Regiones abdominis*).

A. Vordere Bauchgegenden (*Regiones abdominis anteriores*).

a. Vordere mittlere Bauchgegend (*Reg. abdominis anterior mediana s. pubo-sternalis*).

α. Magengegend (*Reg. gastrica s. Epigastrium*).

α. Aeussere Haut.

β. Subcutane Fettbindegewebsschichte.

γ. Oberflächliche Bauchbinde (*Fascia superficialis abdominis*).

δ. Vordere Wand der Scheide des geraden Bauchmuskels (*Vagina musculi recti abdominis*) beider Seiten.

1. Sehne des äussern schrägen Brustmuskels (*M. obliquus abdominis externus*).
2. Vorderes Blatt der Sehnen des innern schrägen Bauchmuskels (*M. obliquus abdom. internus*).

ε. Weisse Bauchlinie (*Linea alba abdominis*).

ζ. Oberer Theil der beiden geraden Bauchmuskeln (*Mm. recti abdominis*).

η. Hintere Wand der Scheide der vorhergehenden Muskeln.

1. Hinteres Blatt der Sehne des innern schrägen Bauchmuskels.
2. Sehne des queren Bauchmuskels (*M. transversus abdominis*).

ϑ. Tiefe Bauchbinde (*Fascia profunda abdominis*), mit der vorhergehenden verwachsen.

ι. Gefässe.

1. Arterien.

aa. *Arteria epigastrica superior* aus der *Arteria mammaria interna*, nebst Anastomose derselben mit der *Arteria epigastrica inferior interna*.

2. Venen.
   aa. Oberflächliche, ein subcutanes Netz bildend.
   bb. Tiefe, die Arterien begleitend und aufwärts zur *Vena mammaria interna*, abwärts zur *V. iliaca externa* gehend.
3. Saugadern.
   aa. Oberflächliche.
   bb. Tiefe.

κ. Nerven.
1. Muskel- und Hautzweige der innern Aeste der Dorsalnerven.

λ. Bauchfell (*Peritonaeum*).
1. Lebernabelfalte (*Plica hepatico-umbilicalis*) mit der obliterirten Nabelvene (*Lig. teres hepatis*). Der obere Theil dieser Falte stellt das Aufhängeband der Leber (*Lig. suspensorium hepatis*) dar.

b. Nabelgegend (*Reg. umbilicalis*).

α. Aeussere Haut.
1. Nabel (*Umbilicus*).

β. Subcutane Fettschichte.

γ. Oberflächliche Bauchbinde.

δ. Vordere Wand der Scheide der *Musculi recti abdominis*, wie in der vorigen Gegend sich verhaltend.

ε. Weisse Bauchlinie.
1. Nabelring (*Annulus umbilicalis*) für den Durchtritt der *Vasa umbilicalia*).

ζ. Gerade Bauchmuskeln.

η. Hintere Wand der Scheide der vorhergehenden Muskeln, wie in der vorigen Gegend sich verhaltend.

ϑ. Tiefe Bauchbinde, wie in der vorigen Gegend.

ι. Gefässe und Nerven, wie oben.

κ. Bauchfell.
1. Schoosnabelfalten (*Plicae pubo-umbilicales*), die obliterirten Nabelarterien (*Lig. vesicalia lateralia*) enthaltend.
2. Harnstrangfalte (*Plica urachi*), den Harnstrang mit dem obliterirten Harngang (*Lig. vesicale medium*) enthaltend.

c. Blasengegend (*Reg. vesicalis s. Hypogastrium*).

α. — γ. Wie in den vorigen beiden Gegenden.

δ. Sehne des äussern schrägen Bauchmuskels.
1. Aeusserer Leistenring (*Annulus inguinalis externus*), besonders der linken Seite. Der der rechten Seite pflegt zum grössern Theil auswärts von der seitlichen Grenze dieser Gegend zu liegen.

ε. Sehne des innern schrägen Bauchmuskels.
ζ. Sehne des queren Bauchmuskels.
η. Weisse Bauchlinie.

1. Dreieckiges Band derselben (*Lig. triangulare s. Adminiculum lineae albae*).

ϑ. Unteres Ende der beiden geraden Bauchmuskeln.
ι. Pyramidenförmige Muskeln (*Mm. pyramidales abdominis*).
κ. Tiefe oder quere Bauchbinde (*Fascia abdominis profunda s. transversalis*).
λ. Bauchfell, den obern und seitlichen Theil dieser Gegend bekleidend, und die, in der vorhergehenden Gegend schon angeführten Falten um den Urachus und die obliterirte Nabelarterie auch hier bildend.
μ. Arterien.

1. Oberflächliche Zweige der oberflächlichen Bauchdeckenarterie (*Art. epigastrica inferior superficialis*).
2. Tiefe.

aa. Zweige der tiefen Bauchdeckenarterie (*Art. epigastrica inferior profunda s. interna*).

ν. Venen.

1. Oberflächliche, wie oben ein subcutanes Netz bildend.

aa. Mittlere Hautvene des Bauches (*V. subcutanea abdominis mediana*).

2. Tiefe, den Arterien entsprechend.

ξ. Saugadern, wie oben.
ο. Nerven, gleichfalls wie in der vorigen Gegend.

b. Vordere seitliche Bauchgegenden (*Regiones abdominis anteriores laterales s. costo-inguinales*), rechte und linke.

α. Unterrippenknorpelgegend (*Reg. hypochondriaca dextra et sinistra*) der rechten und linken Seite.

α. Aeussere Haut.
β. Subcutane Fettschichte.
γ. Oberflächliche Bauchbinde.
δ. Aeusserer schräger Bauchmuskel.
ε. Oberer Theil des innern schrägen Bauchmuskels und äusserer Randtheil des geraden Bauchmuskels.
ζ. Querer Bauchmuskel.
η. Vordere Enden der sechs untern Rippen.
ϑ. Zwischenrippenmuskeln (*Musculi intercostales*).
ι. Tiefe Bauchbinde.

κ. Gefässe.
1. Arterien.
aa. Zweige der *Arteria epigastrica superior* und der *Art. Musculo-phrenica* aus dem Ende der innern Brustarterie.
bb. Zwischenrippenarterien (*Art. intercostales*).
2. Venen.
aa. Oberflächliche, ein subcutanes Netz bildend.
bb. Tiefe, den Arterien entsprechend und nach denselben genannt.
3. Saugadern.
aa Oberflächliche.
bb. Tiefe.
λ. Nerven.
1. Oberflächliche, welche Zweige sind der äussern Aeste der Intercostalnerven.
2. Tiefe, welche von den innern Aesten der Intercostalnerven kommen.
μ. Bauchfell.
ν. Unterer Theil des Rippenfelles (*Pleura costalis*).

b. Darmbeingegend (*Reg. iliaca*) der rechten und linken Seite.
α. — δ. Wie in der vorigen Gegend.
ε. Innerer schräger Bauchmuskel.
ζ. Querer Bauchmuskel.
η. Aeusserer Randtheil des geraden Bauchmuskels und dessen Scheide.
ϑ. Tiefe Bauchbinde.
ι. Gefässe.
1. Arterien.
aa. Oberflächliche.
αα. Zweige der äussern oder oberflächlichen Bauchdeckenarterie.
bb. Tiefe.
αα. Zweige der *Arteria epigastrica inferior interna.*
ββ. Zweige des Bauchmuskelastes der *Arteria circumflexa ilium interna.*
2. Venen.
aa. Oberflächliche, wie oben.
bb. Tiefe, den Arterien entsprechend.
3. Saugadern, wie oben.
κ. Nerven.
1. Oberflächliche Hautzweige (*Nn. cutanei abdominales*) der äussern Aeste der untern Intercostalnerven.

2. Tiefe, sind vorzüglich Muskelnerven (*Nn. musculares abdominales*), und Fortsetzungen der innern Aeste der untern Intercostalnerven.

c. **Leistengegend** (*Reg. inguinalis*) der rechten und linken Seite.

α. Aeussere Haut.

β. Subcutane Fettschichte.

γ. Oberflächliche Bauchbinde.

δ. Sehnen des äussern schrägen Bauchmuskels.

1. Aeusserer Leistenring (*Annulus inguinalis externus*).
2. Poupart'sches Band (*Lig. Poupartii*).

ε. Innerer schräger Bauchmuskel.

ζ. Querer Bauchmuskel.

η. Leistenkanal.*)

1. Samenstrang mit der ihn scheidenartig umgebenden gemeinsamen Scheidenhaut (*Tunica vaginalis comm. funiculi spermatici et testis*).

ϑ. Tiefe oder quere Bauchbinde (*Fascia abdominis transversalis s. profunda*).

1. Innerer Leistenring (*Annulus inguinalis internus*), welcher in die hier beginnende *Tunica vaginalis communis* sich fortsetzt und die den Samenstrang zusammensetzenden Theile (*Vas deferens, vasa spermatica interna* nebst begleitenden Nerven) aufnimmt.

ι. Arterien.

1. Oberflächliche.
   aa. Oberflächliche Bauchdeckenarterie (*Art. epigastrica inferior superficialis s. externa*).
   bb. Zweige der *Arteria circumflexa ilium externa*.
2. Tiefe.
   aa. Tiefe untere Bauchdeckenarterie (*Art. epigastr. inf. interna*).
   bb. *Arteria circumflexa ilium interna.*

κ. Venen.

1. Oberflächliche, wie oben sich verhaltend.
   aa. *Vena epigastrica superficialis subcutanea.*
2. Tiefe, den Arterien entsprechend und nach denselben benannt.

*) Vgl. *Meine* Beobachtungen und Untersuchungen aus dem Gebiete der Anatomie, Physiologie etc. Heidelb. 1849. S. 1—4, nebst den Abbildungen.

λ. Saugadern.
1. Oberflächliche, zu den oberflächlichen Leistendrüsen gehend.
2. Tiefe, zu den *Glandulae iliacae externae* sich begebend.

μ. Nerven.
1. Oberflächliche.
2. Tiefe.
aa. Zweige des innern Astes des elften und zwölften Intercostalnerven.
bb. Hüftleistennerv (*N. ilioinguinalis*).
cc. Zweige des *Nervus iliohypogastricus*.

ν. Bauchfell.
1. *Plica epigastrica*, die *Vasa epigastrica inferiora interna* einschliessend.
2. *Fovea inguinalis externa.*
3. *Fovea inguinalis interna.*
4. Ein kleiner Theil der *Plica puboumbilicalis.* Die veränderliche Lage des untern Theils dieser Falte bald in dieser Gegend, bald in der Blasengegend, richtet sich nach der Grösse und Ausdehnung der Harnblase.

c. Theile und Organe, welche hinter den Gegenden der vordern Bauchwand, in der Bauchhöhle, liegen.

a. Oberbauchgegend (*Regio epigastrica*).

α. In der rechten Unterrippenknorpelgegend (*Reg. hypochondriaca dextra*).
1. Unterster Theil des untern Lappens der rechten Lunge (*Lob. inferior pulmonis dextri*).
2. Rippentheil des Zwerchfelles, oben vom Brustfell, unten vom Bauchfell bekleidet.
3. Rechter Leberlappen (*Lob. dexter hepatis*).
aa. Gallenblase (*Vesica fellea*).
bb. *Porta hepatis* mit den durch diese ein- und austretenden Gefässen (*V. portae*, *Art. hepatica*, Saugadern) und den Lebergängen (*Ductus hepatici*).
4. Rechte Krümmung des Grimmdarms (*Flexura coli dextra*).
5. Anfangstheil des Quergrimmdarms (*Colon transversum*).
6. Kopf der Bauchspeicheldrüse (*Caput pancreatis*).
7. Zwölffingerdarm (*Intestin. duodenum*).
8. Rechte Nieren (*Ren dexter*) mit ihrem Harnleiter (*Ureter*).

9. Rechte Nierenvene und Arterie (*Ven. et Art. renalis*).
10. Rechte Nebenniere (*Gland suprarenalis*).
11. Oberes Ende der untern Hohlvene mit den einmündenden Lebervenen (*Vv. hepaticae*).

β. In der Magengegend (*Reg. gastrica*).

1. Linker Leberlappen (*Lob. hepatis sinister*) mit einem Theil des *Ligamentum suspensorium* und *teres hepatis*, die Cardia und kleine Curvatur des Magens bedeckend.
2. Rechter Theil des Magens mit dem Pförtner (*Pylorus*) desselben.
3. Oberer Theil des grossen Netzes (*Omentum majus*).
4. Mittlerer Theil des Quergrimmdarms.
5. Mittlerer Theil des Pancreas.
6. Ende des Zwölffingerdarms (*Pars horizontalis inferior duodeni*).
7. Linke Nebenniere (*Gl. suprarenalis sinistra*).
8. Oberer Theil der Bauchaorta mit den Ursprüngen der *Aa. coeliaca*, *mesenterica superior*, *renales* und *spermaticae internae*).
9. Untere Hohlvene (*V. cava inferior*) mit der linken Nierenvene und rechten Samenvene.
10. Anfangstheil des Milchbrustganges (*Duct. thoracicus*) mit der *Cysterna chyli*.
11. Eingeweidegeflecht des Bauchtheils des N. sympathicus (*Plexus coeliacus*) nebst den *Ganglia coeliaca*, um den Ursprung der *Arteria coelica* gelagert.
12. Obere Lendenganglien des Grenzstranges des *N. sympathicus*.

γ. Linke Unterrippenknorpelgegend (*Reg. hypochondriaca sinistra*).

1. Unterster Theil des untern Lappens der linken Lunge (*Lob. inf. pulmonis sinistri*).
2. Rippentheil des Zwerchfells, oben von der Pleura, unten vom Bauchfell überzogen.
3. Linker Theil des Magens mit dem Grunde desselben (*Fundus ventriculi*).
4. Grosses Netz.
5. Linkes Ende des Quergrimmdarms.
6. Linke Grimmdarmkrümmung (*Flexura colli sinistra*).
7. Milz (*Lien*).
8. Linke Niere mit dem Anfang ihres Harnleiters.
9. Kleiner Theil der linken Nebenniere.

b. Mittelbauchgegend (*Regio mesogastrica*), und zwar

α. Rechte Darmbeingegend (*Regio iliaca*).

1. Grosses Netz.
2. Windungen des Dünndarms (*Intestinum tenue*), besonders des Ileum.
3. Blinddarm mit dessen wurmförmigen Fortsatz (*Intestinum coecum cum processu vermiformi*).
4. Aufsteigender Grimmdarm (*Colon ascendens*).
5. Rechter Harnleiter.
6. Innere Samengefässe (*Vasa spermatica interna*).
7. Oberer Theil der rechten Darmbeingrube (*Fossa iliaca dextra*).

β. Nabelgegend (*Reg. umbilicalis*).

1. Grosses Netz.
2. Windungen des Dünndarms.
3. Der in den Beckeneingang eintretende Anfangstheil des Mastdarms (*Intestin. rectum*).
4. Unteres Ende der Bauchaorta, vom Ursprung der *Art. mesenterica inferior* an bis zur Theilung in die *Arteriae iliacae communes*.
5. Gemeinsame Hüftarterien (*Aa. iliaca communes*), rechte und linke.
6. *Venae iliacae communes, dextra et sinistra.*
7. Unterer Theil der untern Hohlvene (*V. cava inferior*).

γ. Linke Darmbeingegend (*Reg. iliaca sinistra*).

1. Grosses Netz.
2. Windungen des Dünndarms.
3. Absteigender Grimmdarm (*Colon descendus*) mit einem Theil der S förmigen Krümmung (*Flexura sigmoidea*) desselben.
4. Linker Harnleiter.
5. Linke innere Samenarterie und Vene (*Art. et Vena spermatica interna*).
6. Oberer Theil der linken Darmbeingrube.

c. Unterbauchgegend (*Regio hypogastrica*).

α. Rechte Leistengegend (*Reg. inguinalis dextra*).

1. Schlingen vom Dünndarm, besonders vom *Ileum.*
2. Innere Samengefässe (*Vasa spermatica interna*).
3. Samenleiter (*Vas deferens*).
4. Aeussere Hüftarterie (*Art. iliaca externa*).
5. Aeussere Hüftvene (*Ven. iliaca externa*).
6. Unterer Theil der Darmbeingrube, mit dem untern Theil des *M. psoas major, minor, iliacus internus*, nebst der *Fascia iliaca* und dem *Nerv. cruralis.*

7. Hinter der inneren Grenze dieser Gegend liegt die Seitenwand des kleinen Beckens mit dem, zwischen dieser und dem seitlichen Umfang der Beckenorgane befindlichen Theil der Beckenhöhle, nebst den grossen Beckengefässen (*Art. hypogastrica* mit ihren Aesten, *Vena hypogastrica* mit ihren Wurzeln, *Plexus venosus hypogastricus*) und Beckennerven (*Plex. sacralis* mit seinen Ausläufern, *N. obturatorius*, *Plexus hypogastricus lateralis nervi sympathici*).

β. Blasengegend (*Regio vesicalis*).

1. Harnblase (*Vesica urinaria*).
2. Mastdarm, im Beckeneingang liegend.

Beim Weibe noch:

3. Gebärmuttergrund mit seinen Anhängen (*Ovarien*, Tuben *etc.*) zwischen Mastdarm und Blase stehend.

γ. Linke Leistengegend (*Reg. inguinalis sinistra*).

1. Ein Theil der S förmigen Krümmung (*Flexura sigmoidea*). Im übrigen, wie rechts.

B. Hintere Gegenden des Bauches (*Reg. abdominis posteriores*).

a. Hintere mittlere Bauchgegend (*Reg. abdominis posterior mediana*).

α. Unterer Brusttheil der Spinalgegend (*Pars thoracica inferior regionis spinalis*).

α. Aeussere Haut.

β. Subcutane Fettbindegewebsschichte.

γ. Oberflächliche Rückenbinde.

δ. Ursprungssehne des breiten Rückenmuskels, verwachsen mit der

ε. tiefen Rückenbinde.

ζ. Innerer Rückenstrecker (*M. longissimus dorsi*) mit dem unteren Theil des Dornmuskels (*M. spinalis dorsi*).

η. Halbdornmuskel des Rückens.

ϑ. Vielgetheilter Rückenmuskel (*M. multifidus spinae*).

ι. Gefässe und Nerven, wie bei der mittleren Rückengegend (Siehe bei den Brustgegenden) sich verhaltend.

κ. Knöcherne Grundlage.

α. Zwei letzte Rückenwirbel (*Vertebrae dorsales* 11 *et* 12.)

β. Drei obere Lendenwirbel (*Vertebrae lumbales*, 1—3).

γ. Kopf und Hals der 11. und 12. Rippe jeder Seite.

λ. Kanal der Wirbelsäule.

μ. Inhalt: Unteres Ende des Rückenmarkes mit den Wurzeln der 2 letzten Dorsal-, aller Lenden-, Kreuz- und der Steissnerven. Im Uebrigen verhalten sich die

Theile dieses Kanals, wie in der mittleren Rückengegend (Siehe oben) schon angegeben wurde.

ν. Theile und Organe, die vor dieser Gegend, in der Bauchhöhle, liegen.

1. Lendentheil des Zwerchfelles.

Im übrigen alle jene Theile und Organe, welche oben schon bei der Magengegend angeführt wurden.

b. Lendentheil der Spinalgegend (*Pars lumbalis regionis spinalis*).

α—ζ. wie in der vorhergehenden Gegend.

η. Vielgetheilter Rückgratsmuskel.

ϑ. Arterien, welche von den hintern Aesten der *Art. lumbales* stammen, verhalten sich, wie in der frühern Gegend.

ι. Venen und Saugadern zeigen gleichfalls dasselbe Verhalten, wie oben.

κ. Nerven, von den hintern Aesten des 3. bis 5. Lendnerven und des 1. bis 2. Sacralnerven stammend.

λ. Knöcherne Grundlage.

1. Zwei untere Lendenwirbel (*Vertebrae lumbales*).
2. Oberster Theil des Kreuzbeins.

μ. Kanal der Wirbelsäule.

ν. Inhalt:

1. Venengeflechte desselben (*Plexus spinalis internus*).
2. Endtheil des Schlauches der *Dura mater*.
3. „ „ „ „ *Arachnoidea*.
4. Wurzeln der zwei untern Lenden-, aller Sacral- und der Steissnerven.
5. Endfaden des Rückenmarkes (*Filum terminale medullae spinalis*).

ο. Theile und Organe, welche vor dieser Gegend, in der Bauchhöhle, liegen.

1. Hierher gehören alle jene Theile, welche oben bei der Nabelgegend angeführt worden sind.

b. Hintere seitliche Bauchgegenden (*Regiones abdominis posteriores laterales s. iliocostales*), rechte und linke.

α. Nierengegend (*Reg. renalis*), der rechten und linken Seite.

α. Aeussere Haut.

β. Subcutane Fettbindegewebsschichte.

γ. Oberflächliche Rückenbinde.

δ. Breiter Rückenmuskel.

ε. Unterer hinterer Sägemuskel (*M. serratus post. inferior*).

ζ. Tiefe Rückenbinde (*Fascia dorsalis profunda*), mit den Ursprungssehnen der vorhergehenden Muskeln

verwachsen. — Sie bildet hier mit einem, unter dem gemeinsamen Rückenstrecker gelegenen, noch tieferen Blatte eine den letzteren von hinten, aussen und vorn umgebende Scheide, welche man *Fascia lumbodorsalis* nennt, und an welcher sie das oberflächliche oder hintere Blatt, jene vom Rückenstrecker überdeckte *Fascie* aber das tiefe oder vordere Blatt darstellt.

η. Aeusserer Rückenstrecker (*M. sacrolumbalis*).

ϑ. Tiefes Blatt der *Fascia lumbodorsalis*, das auswärts am äussern Rande des Rückenstreckers mit dem oberflächlichen Blatte winklich zusammenstosst, wodurch ein gemeinsames Sehnenblatt entsteht, das dem queren Bauchmuskel zum Ursprunge dient.

1. Untere Rippenheber (*Mm. levatores costarum*).
2. Untere Zwischenrippenmuskeln (*Mm. intercostales*).

ι. Hinterer Theil des äussern und innern schrägen Bauchmuskels.

κ. Hinterer Theil des queren Bauchmuskels.

λ. Tiefe Bauchbinde.

μ. Viereckiger Lendenmuskel (*M. quadratus lumborum*).

ν. Aeusserer Umfang des grossen Lendenmuskels (*M. psoas major.*

ξ. Oberer Theil des Lendennervengeflechtes (*Plexus lumbalis*), zwischen den beiden vorhergehenden Muskeln liegend.

ο. Knöcherne Grundlage, von den falschen Rippen (*Vertebrae spuriae*) gebildet.

π. Arterien:

1. Zweige der hinteren Aeste der unteren Intercostalarterien und der oberen Lumbalarterien.
2. Die fünf untern Intercostalarterien.
3. Vordere Aeste der obern Lendenarterien (*Art. lumbales*).

ρ. Venen:

1. Oberflächliche, ein subcutanes Netz bildend.
2. Tiefe, den Arterien entsprechend und theils in die *Vena azygos* und *hemiazygos*, theils durch die Lumbalvenen in die *Vena cava inferior* sich ergiessend.

ς. Saugadern:

1. Oberflächliche.
2. Tiefe.

τ. Nerven:

1. Hintere Aeste der untern Dorsalnerven und obern Lendennerven.

2. Vordere Aeste derselben Nerven.

aa. Untere Intercostalnerven.
bb. Oberer Theil des *Plexus lumbalis*.

v. Theile und Organe, die vor dieser Gegend in der Brust- und Bauchhöhle liegen.

1. Hinterer Theil des Rippenfelles (*Pleura costalis*).

Auf der rechten Seite:

2. Unterer Lappen der rechten Lunge (*Lob. inferior pulmonis dextri*).
3. Hinterer Theil der *Pars costalis diaphragmatis* mit ihrem obern, vom Brustfell (*Pleura phrenica*) und untern, vom Bauchfell gebildeten, serösen Ueberzuge.
4. Rechte Niere und Nebenniere.
5. Bauchfell, vor den Nieren liegend.
6. Rechte Krümmung des Grimmdarms.
7. Rechter Lappen der Leber, wie überhaupt alle diejenigen Theile und Organe, welche oben (Siehe vordere Bauchgegenden) bei der *Regio hypochondriaca dextra* angegeben wurden.

Auf der linken Seite:

Alle diejenigen Theile und Organe, welche oben in der *Regio hypochondriaca sinistra* angeführt sind.

b. Lendengegend (*Reg. lumbalis*).

α. Aeussere Haut.
β. Subcutane Fettbindegewebsschichte.
γ. Oberflächliche Rückenbinde.
δ. Unterster Theil des breiten Rückenmuskels.
ε. Hinterster Theil des äussern schrägen Bauchmuskels.
ζ. Ein kleiner Theil des obern hintern Endes des grossen Gesässmuskels (*M. glutaeus maximus*), nebst der ihn und den obern Theil des mittleren Gesässmuskels deckenden Gesässbinde (*Fascia glutaea*).
η. Oberster Theil des mittlern und kleinern Gesässmuskels (*M. glut. medius et minimus*).
ϑ. Unterer Theil des *Musculus serratus post. inferior*.
ι. Hinterer Randtheil des innern schrägen Bauchmuskels.
κ. Hinterer Theil des queren Bauchmuskels.
λ. Unterer Theil des *Musculus quadratus lumborum*.
μ. Oberer Theil des Darmbeins (*Os ilium*).
ν. Innerer Darmbeinmuskel (*M. iliacus internus*).
ξ. Mittlerer Theil des grossen und kleinen runden Lendenmuskels (*M. psoas major et minor*).
o. Darmbeinbinde (*Fascia iliaca*).

π. Arterien:

1. Hintere Aeste der unteren Lendenarterien.
2. Vordere Aeste derselben Arterien.
3. Darmbeinzweige der *A. circumflexa ilium interna.*
4. Darmbeinlendenarterie (*Art. ileolumbalis*).
5. Lendenzweige der *Arteria sacralis media.*
6. Zweige der obern Gesässarterie (*Art. glut. superior*).

ρ. Venen.

1. Oberflächliche, ein subcutanes Netz bildend.
2. Tiefe, den Arterien entsprechend und theilweise in die *Venae iliacae externae* und *hypogastricae*, theilweise in den Stamm der *Vena cava inferior*, theilweise in die Wurzeln der *Vena azygos* und *Vena hemiazygos* übergehend.

σ. Saugadern.

1. Oberflächliche, meistens zu den Leistendrüsen gehend.
2. Tiefe, dem Laufe der Blutgefässe folgend und theils in die *Glandulae lumbales*, theils in die *Glandulae iliacae externae* übergehend.

τ. Nerven.

1. Zweige des untersten Intercostalnerven.
2. Zweige der hintern Aeste der Lendennerven.
3. Zweige der hintern Aeste der obersten Sacralnerven.
4. Zweige der obern Gesässnerven (*N. glut. superior*).
5. Unterer Theil des Lendennervengeflechts (*Plexus lumbalis*) mit den aus letzterem entspringenden Nerven.
   - aa. *Nervus ileohypogastricus.*
   - bb. *Nervus ileoinguinalis.*
   - cc. *Nervus genitocruralis.*
   - dd. *Nervus cutaneus femoris anterior externus.*
   - ee. *Nervus cruralis.*
   - ff. *Nervus obturatorius.*
   - gg. Zweige zu dem *Musc. psoas major* und *iliacus internus.*

υ. Theile, welche vor dieser Gegend, in der Bauchhöhle, liegen.

1. Harnleiter, längs der innern Seitengrenze herabsteigend.
2. Innere Samengefässe, nur durch den untern innern Theil der Gegend laufend.
3. Anfangstheil der *Arteria iliaca externa.*

4. Oberes Ende der *Vena iliaca externa*, mit dem vorhergehenden Gefässstamme nur durch die untere innere Ecke der Gegend laufend.
5. Die übrigen vor dieser Gegend in der Bauchhöhle liegenden Organe sind dieselben, welche oben bei der rechten und linken Darmbeingegend schon genannt wurden.

C. Gegenden des Beckens.

1. Schoos- oder Schamgegend (*Regio pubis*).

a. Beim Manne.

α. Schooshügel (*Mons veneris*).

α. Aeussere Haut desselben.

1. Schooshaare (*Pubes*).

β. Subcutane Fettlage.

γ. Oberflächliche Fascie, nach oben in die oberflächliche Bauchbinde, abwärts in die *Tunica dartos* und in die scheidenartig die Ruthe umgebende *Fascia penis* sich fortsetzend.

δ. Aufhängeband der Ruthe (*Lig. suspensorium penis*).

ε. Sehnige Ausbreitung, gebildet von den Ansätzen der geraden und eines Theils der äussern schrägen Bauchmuskeln, nebst den Ursprüngen der Adductoren des Schenkels etc.

ζ. Schoosbeine (*Ossa pubis*) mit der Schoosbeinfuge (*Symphysis ossium pubis*).

η. Arterien.

1. Zweige der äussern Schamarterien (*Arteriae pudendae externae*).

θ. Venen, in die *Vena saphena magna* übergehend, aber auch mit den oberflächlichen Venen der vordern Bauchwand und des Penis in Verbindung stehend.

ι. Saugadern, zu den oberflächlichen Leistendrüsen gehend.

κ. Nerven, sind Zweige des *N. ileoinguinalis* und *genitocruralis*.

b. Ruthe (*Penis s. Membrum virile*).

α. Wurzel desselben (*Radix penis*).

β. Körper oder Schaft (*Corpus s. Truncus penis*).

γ. Eichel (*Glans penis*) oder Ruthenkopf (*Caput penis*).

1. Mündung der Harnröhre (*Orificium cutaneum urethrae*).

δ. Aeussere Haut der Ruthe.

1. Vorhaut der Eichel (*Praeputium*).

aa. Bändchen derselben (*Frenulum praeputii*).

ε. Subcutane Bindegewebsschichte.

ζ. Ruthenbinde (*Fascia penis*), eine lockere, verschiebbare Scheide um den Penis bildend.

η. Zellkörper der Ruthe (*Corpora cavernosa penis*).

1. Muskeln derselben (*Mm. ischiocavernosi*).

θ. Zellkörper der Harnröhre (*Corpus cavernosum urethrae*).

1. Zwiebel desselben (*Bulbus cavernosus urethrae*).
2. Mittelstück (*Pars media corporis cavernosi urethrae*).
3. Eichel (*Glans penis*).
4. Zellkörpertheil der Harnröhre (*Pars cavernosa urethrae*).
5. Muskel der Zwiebel der Harnröhre (*M. bulbocavernosus*)

ι. Arterien der Ruthe.

1. Beiderseitige Rückenarterien derselben (*Arteria dorsalis penis*).
2. Tiefe Ruthenarterie (*Arteria profunda penis*) beider Seiten.
3. Beiderseitige Arterien der Zwiebel des Zellkörpers der Harnröhre (*Arteria bulbosa*).
4. Beiderseitige *Arteriae bulbourethrales.*

κ. Venen der Ruthe.

1. Oberflächliche (*Venae subcutaneae penis*), mit den oberflächlichen Bauchvenen und der *Vena saphena magna* sich verbindend.
2. Rückenvene der Ruthe (*Vena dorsalis penis*), welche an der Wurzel des Penis, unter dem Scheitel des Schoosbogens, theilweise rückwärts in die Beckenhöhle, in das hinter der Schoosbeinfuge gelegene ansehnliche Schamgeflecht (*Plexus pudendalis*) sich ergiesst, theilweise aber in die innere Schamvene (*Ven. pudenda interna*) übergeht.
3. Venen (*Venae profundae penis*), welche aus den Wurzeln der Zellkörper des Penis hervorkommen.
4. Venen (*Venae bulbosae*), welche in ähnlicher Weise aus dem *Bulbus cavernosus urethrae* das Blut wegführen.

λ. Saugadern, grösstentheils in die Leistendrüsen gehend.

μ. Nerven der Ruthe.

1. Rückennerven derselben (*Nn. dorsales penis*), aus dem tiefen Aste des gemeinsamen Schamnerven jeder Seite.
2. Zellkörpergeflecht (*Plexus cavernosus penis*), aus dem untern Beckengeflechte des *Nervus sympathicus* stammend.

aa. *Nervi cavernosi majores s. longi.*

bb. *Nervi cavernosi minores s. breves.*

c. Hodensack (*Scrotum*), gemeinsame Hülle der Hoden.

1. Aeussere Haut (*Cutis scroti*).
   aa. Naht (*Raphe*).
2. Fleischhaut (*Tunica dartos*).
   aa. Scheidewand des Hodensackes (*Septum scroti*).
3. Arterien.
   aa. *Arteriae scrotales anteriores*, Zweige der beiderseitigen äussern Schamarterien.
   bb. *Arteriae scrotales posteriores*, Zweige des oberflächlichen Astes der innern Schamarterie beider Seiten.
4. Venen, ein grobmaschiges Netz bildend und theilweise in die *Vena saphena magna*, theilweise in die innere Schamvene übergehend.
5. Saugadern, grösstentheils zu den Leistendrüsen sich begebend.
6. Nerven.
   aa. Zweige vom *Nervus ilioinguinalis*.
   bb. Zweige vom *Nervus genitocruralis*.
   cc. Zweige vom oberflächlichen Aste des gemeinsamen Schamnerven.
   dd. Zweige vom hintern Hautnerven des Oberschenkels.

b. Hoden (*Testes*).

1. Eigentlicher Hoden.
2. Nebenhoden (*Epididymis*).
3. Hüllen des Hodens.
   aa. Faserhaut (*Tunica fibrosa s. albuginea testis*).
   bb. Seröse Haut oder eigentliche Scheidenhaut (*Tunica vaginalis propria testis*).
4. Samenstrang (*Funiculus spermaticus*).
   aa. Samenleiter.
   bb. Innere Samenarterie (*Arteria spermatica interna*).
   cc. Samenvenengeflecht (*Plexus spermaticus internus*). auch Rankengeflecht (*Plexus pampiniformis*) genannt, nach oben in die innere Samenvene übergehend.
   dd. Saugadern des Hodens (*Vasa lymphatica spermatica interna*).
   ee. Nerven des Hodens (*Nervi spermatici interni*), vom *N. sympathicus* stammend und um die innere Samenarterie ein Geflecht (*Plexus spermaticus internus*) bildend.
   ff. Ueberrest des *Processus vaginalis peritonaei* beim Foetus (*Habenula s. Lig. vaginale*).

5. Gemeinsame Umhüllung des Hodens und Samenstranges.
   aa. Gemeinsame Scheidenhaut (*Tunica vaginalis communis testis et funiculi spermatici*).
   bb. Hodenmuskel (*M. cremaster*).
   cc. Arterien.
      aa. Zweige der äussern Schamarterien (*Aa. pudendae externae.*)
      bb. Aeussere Samenarterie (*Art. spermatica externa*), aus der *Arteria epigastrica infer. interna.*
   dd. Venen, an dem *M. cremaster* ein grobmaschiges Netz bildend. Sie stehen theils mit der inneren Rosenvene des Schenkels, theils mit den oberflächlichen Venen des Penis und des untersten Theils der vordern Bauchwand, theils auch mit den Wurzeln der inneren Schamvene, nicht aber mit den inneren Samenvenen, in Verbindung.
   ee. Saugadern gehen zu den oberflächlichen Leistendrüsen.
   ff. Nerven.
      aa. Zweige des *Nervus spermaticus externus* aus dem *N. genitocruralis.*
      bb. Zweige des *Nerv. ileoinguinalis* (?).

b. Beim Weibe:
   a. Schooshügel (*Mons veneris*), im Ganzen wie beim Manne gebaut, nur ist das Fettpolster unter der Haut weit mächtiger, als bei diesem.
   b. Weibliche Scham (*Pudendum muliebre s. Vulva*).
      α. Aeussere oder grosse Schamlippen (*Labia pudendi majora*), die Schamspalte (*Rima vulvae*) umgebend.
         1. Schambändchen (*Frenulum labiorum pudendi majorum*).
         2. Kahnförmige Grube (*Fossa navicularis vulvae*).
      β. Innere oder kleine Schamlippen (*Labia pudendi minora*) auch Wasserlefzen (*Nymphae*) genannt.
      γ. Weibliche Ruthe oder Kitzler (*Clitoris s. Membrum muliebre*), der männlichen ähnlich gebaut und auch ähnlich vor der *Symphysis oss. pubis* gelagert.
         1. Wurzel derselben (*Radix clitoridis*).
         2. Körper oder Schaft (*Corpus s. Truncus clitoridis*).
         3. Eichel (*Glans clitoridis*) nicht, wie beim Manne, von der Harnröhre durchbohrt. Sie ist der einzige, äusserlich zwischen den vordern Enden

der grossen Schamlippen sichtbare Theil der *Clitoris*, deren übriger Theil unter den Weichtheilen verborgen liegt.

aa. Häutige Umhüllung der Eichel.

αα. Vorhaut (*Praeputium clitoridis*).

ββ. Bändchen (*Frenulum clitoridis*).

4. Zellkörper der Clitoris (*Corpora cavernosa clitoridis*).
5. Muskeln derselben (*Mm. ischiocavernosi*).

δ. Vorhof der Scheide (*Vestibulum vaginae*).

1. Mündung der Harnröhre (*Orificium cutaneum urethrae*), welche nicht, wie beim Manne, durch die Ruthe verläuft, sondern in einiger Entfernung unter dieser liegt.
2. Mündung der Scheide oder Scheideneingang (*Introitus vaginae*).
3. Jungfernhäutchen (*Hymen*).

ε. Vorhofszwiebeln (*Bulbi cavernosi vestibuli*), durch eine kurze, vor ihnen liegende, Venenröhrenleitung (*Partes intermediae, Kobelt*) mit der *Clitoris* in Verbindung stehend.

ζ. Bartholin'sche Drüsen (*Gland. Bartholinianae*), deren Ausführungsgänge in den Vorhof der Scheide münden.

η. Scheidenschnürer (*M. constrictor vaginae s. Cunni*).

ϑ. Arterien der weiblichen Scham.

1. Aeussere Schamarterien (*Aa. pudendae externae*).
   aa. *Arteriae labiales anteriores.*
2. Innere oder gemeinsame Schamarterie (*A. pudenda interna*).
   aa. Zweige zu den hintern Theilen der grossen Schamlippen (*Art. labial. post*).
   bb. Zweige zu den *Bulbi vestibuli* (*Aa. bulbosae*).
   cc. Zweige zur Clitoris (*Art. clitoridis*).
      αα. *Arteria dorsalis clitoridis.*
      ββ. *Arteria profunda clitoridis*).

ι. Venen.

1. Venen der Clitoris.
   aa. *Vena dorsalis clitoridis*, theils in den *Plexus pudendalis* theils in die *Vena pudenda interna* übergehend.
   bb. *Venae profundae clitoridis.*
   cc. *Venae bulbosae.*
   dd. *Venae labiales posteriores*, mit den vorhergehenden in die *Vena pudenda interna* einfliessend.

ee. *Venae labiales anteriores*, mit den Venen des Schooshügels in die *Venae pudendae externae* und durch diese in die Hautvene des Oberschenkels (*V. saph. magn.*) sich ergiessend.

κ. Saugadern, grösstentheils in die Leistendrüsen, theilweise aber auch in die Beckendrüsen übergehend.

λ. Nerven.

1. Zweige zu dem Schamberg und zu dem vordern Theil der Schamlippen vom *N. ileoinguinalis*.
2. Zweige zu denselben Theilen vom *N. spermaticus externus*.
3. Zweige zu den hintern Theilen der Schamlippe (*Nn. labiales posteriores*) vom *N. cutaneus femoris posterior*.
4. Gemeinsamer Schamnerv (*N. pudendus communis*), die hintern Theile der Schamlippen (*Nn. labial. posteriores*), den Vorhof, die Vorhofszwiebeln, den Scheidenschnürer, die Urethra, die Clitoris (*N. dorsalis clitoridis*) und deren Muskeln versorgend.
5. Zweige (*Nn. carvernosi*) des untern Beckengeflechtes des *N. sympathicus* zu den *Corpora cavernosa clitoridis* und zu den *Bulbi vestibuli*.

μ. Theile und Organe, welche hinter der Schoosgegend, in der Beckenhöhle, liegen.

Beim Manne.

1. Schamvenengeflecht (*Plexus venosus pudendalis*), den Blasenhals, die Prostata und den häutigen Theil der Urethra umlagernd.
2. Harnblase, besonders der untere Theil mit dem Blasenhalse.
3. Vorsteherdrüse (*Gl. prostata*) mit dem Anfangstheil der Harnröhre (*Pars prostatica urethrae*).
4. Häutiger Theil der Harnröhre (*Pars membranacea urethrae*) unter und hinter dem Scheitel des Schoosbogens liegend.
5. Cowper'sche Drüsen (*Gl. Cowperi*), unter und seitlich von dem vordern Ende des häutigen Theils der Harnröhre, über dem *Bulbus cavernosus urethrae* liegend.
6. Samenblasen (*Vesiculae siminales*).
7. Samenleiter (*Vasa deferentia*).
8. Mastdarm (*Intestin. rectum*).
9. Bauchfell, zwischen Harnblase und Mastdarm sich herabstülpend.

Beim Weibe.

1. Schamvenengeflecht (*Plexus pudendalis*), um den Blasenhals und die Urethra gelagert.
2. Harnblase (*Vesica urinaria*).
3. Harnröhre (*Urethra*).
4. Scheide (*Vagina*).
5. Gebärmutter (*Uterus*) mit den Eierstöcken (*Ovaria*), Eileitern (*Tubae Fallopianae*), runden (*Ligg. rotunda uteri*) und breiten Mutterbändern (*Ligg. lata uteri*).
6. Mastdarm.
7. Bauchfell, zwischen Harnblase und Uterus, und zwischen letzterem und dem Mastdarm herab sich stülpend.

B. Afterdammgegend (*Regio ano-perinaealis*).

a. Damm (*Perinaeum*).
b. Afteröffnung (*Anus s. Orificium ani*).
c. Aeussere Haut.
d. Subcutane Fettbindegewebsschichte.
e. Oberflächliche Afterdammbinde.
f. *M. sphincter ani externus.*
g. *M. sphincter ani internus.*
h. Afterheber (*Mm. levatores ani*).
i. Dammgrube (*Fossa perinaei s. anoischiadica*).
   1. Aeussere Wand derselben, von dem untern Theil der Seitenwand des Beckens, dem *Musculus obturator internus* und einem diesen überziehenden Fascienblatt gebildet.
   2. Schamgefässstämme (*Art. et Vena pudenda interna*) und Stämme des innern Schamnerven (*N. pudendus int.*), unter dem die äussere Wand bekleidenden Fascienblatt gelegen.
   3. Innere Wand, vom *Levator ani* gebildet, und gleichfalls einen, aber dünnen Ueberzug hat.
   4. Fett mit durchziehenden Blutgefässen (*Arteriae et Venae haemorrhoidales externae*) und Nerven (*Nn. haemorrhoidales externi*), womit diese Grube ausgefüllt ist.
k. Steissbeinspitze (*Os coccygis*).
l. Randtheile des rechten und linken grossen Gesässmuskels.
m. Sitzbeinhöcker beider Seiten (*Tubera oss. ischii*).
n. Schenkel des Schoosbogens (*Crura arcus pubis*).
o. Quere Dammmuskeln (*Mm. transversi perinaei*).
   a. Oberflächlicher oder hinterer (*M. tr. p. post.*).
   b. Tiefer oder vorderer (*M. tr. p. ant.*).
p. Zwiebel der Harnröhre (*Bulbus cavernosus urethrae*).
   1. Muskel derselben (*M. bulbocavernosus*).

q. Wurzeln der Zellkörper des Penis (*Radices s. Crura corporum cavernosorum penis*).
   1. Muskeln derselben (*Musculi ischiocavernosi*).

r. Tiefe Dammbinde (*Fascia perinaei profunda*).
   1. Dreieckiges Harnröhrenband (*Lig. triangulare urethrae s. Carcassonnii*).

s. Arterien.
   1. Innere Schamarterie (*Art. pudenda interna*) beider Seiten.
      aa. Zweige zum After (*Art. haemorrhoidalis externa*).
      bb. Oberflächlicher Ast der innern Schamarterie.
         aa. Zweig zum Damm (*Art. transversa perinaei*).
         bb. Zweige zu den *Mm. ischiocavernosi* und *bulbocavernosus* (beim Weibe zum Scheidenschnürer).
      cc. Tiefer Ast der innern Schamarterie, in die *Arteria bulbosa* und *Arteria penis* (beim Weibe *Arteria clitoridis*) ausgehend.

t. Venen.
   1. Innere Schamvene (*Vena pudenda interna*) beiderseits, welche aufnimmt:
      aa. Venen (*Venae profundae penis*) aus den Wurzeln der *Corpora cavernosa penis* (beim Weibe aus den Zellkörpern der Clitoris).
      bb. Einen Theil der *Vena dorsalis penis* (beim Weibe der *V. dorsal. clitoridis*).
      cc. Venen (*Venae bulbosae*) aus dem *Bulbus cavernosus urethrae* (beim Weibe aus den *Bulbi cavernosi vestibuli*).
      dd. Venen von den Muskeln des Penis (beim Weibe der Clitoris).
      ee. Venen vom hintern Theil des Hodensackes (*Vv. scrotales posteriores*), beim Weibe von den Schamlippen (*Vv. labiales posteriores*).
      ff. Venen vom Damm (*V. transv. perinaei*).
      gg. Venen vom Affen (*Venae haemorrhoidales externae*).

u. Saugadern, in die Beckendrüsen übergehend.

v. Nerven.
   1. Gemeinsamer oder innerer Schamnerv (*N. pudendus internus*) beider Seiten.
      aa. Zweige zum After (*Nn. haemorrhoidales externi*).
      bb. Oberflächlicher Ast (*Ram. superficialis*).
         aa. Zweige zum Damm und vordern Theil des Afters.
         bb. Zweige zu dem *Musculus bulbocavernosus* (beim Weibe zum *Musc. constrictor cunni*).
         cc. Zweige zum hintern Theil des Hodensackes (*Nn. scrotal. post.*).

cc. Tiefer Ast (*Ram. profundus*).

aa. Zweige zum *Musculus ischiocavernosus* (beim Weibe zu demselben).

bb. Rückennerv des Penis (*N. dorsalis penis*), beim Weibe *N. dorsal. clitoridis.*

w. Theile und Organe, welche über der Afterdammgegend, in der Beckenhöhle, liegen.

a. Ueber dem After:

α. Mastdarm.

b. Ueber dem Damme:

Beim Manne:

α. Cowper'sche Drüsen.

β. Häutiger Theil der Harnröhre.

γ. Vorsteherdrüse mit der *Pars prostatica urethrae.*

δ. Blasenhals und Harnblase.

ε. Samenblasen und Samenleiter.

ζ. Schamvenengeflecht (*Plex. venos. pudendalis*), über und zu beiden Seiten des Blasenhalses, der Prostata und des häutigen Theils der Harnröhre liegend.

Beim Weibe:

α. Scheide (*Vagina*).

β. Gebärmutter (*Uterus*) mit seinen Anhängen.

γ. Harnröhre und Harnblase.

δ. Schamvenengeflecht (*Plex. venos pudendalis*), über und beiderseits von der Harnröhre und dem Blasenhalse liegend.

c. Ueber den Dammgruben beiderseits, zwischen dem seitlichen Umfange der Beckenorgane und der Seitenwand des Beckens:

α. Seitlicher Theil der Beckenbinde (*Fascia pelvis*).

β. Beckenarterie (*Art. hypogastrica*) und ihre Aeste und Zweige.

1. Hinterer Ast:

aa. *Art ileolumbalis.*

bb. *Art. sacralis lateralis.*

cc. *Art. obturatoria.*

dd. *Art glutaea superior.*

2. Vorderer Ast:

aa. *Art. umbilicalis.*

αα. *Arteriae vesicales superiores.*

bb *Arteriae vesicales mediae.*

bb. *Art. haemorrhoidalis media.*

αα. *Art. vesicalis inferior.*

αα. Zweige zu den Samenblasen.

ββ. Zweig zum Samenleiter.

cc. *Art. glutaea inferior s. ischiadica.*
dd. *Art. pudenda comm. s. interna.*
ee. (Beim Weibe:) *Art. uterina.*
aa. Zweige zur Scheide.

γ. Beckenvenengeflecht (*Plexus hypogastricus*), die Fortsetzung des *Plexus pudendalis*, das beiderseits vom Blasenhalse, der Prostata, dem Blasengrunde und den Samenblasen (beim Weibe der Scheide) liegt, die Venen der Harnblase, der Samenblasen (beim Weibe der Scheide, des Uterus) und des Mastdarms aufnimmt, und mit den, durch die *Incisura ischiadica major* von aussen in's Becken hereinkommenden Venen (*Vv. glut., ischiad, pudend. int.*) in die Wurzeln der Beckenvene (*V. hypogastrica*) übergeht.

δ. Saugaderdrüsen (*Glandulae hypogastricae*), die Saugadern sowohl von den Beckenorganen, als auch von den ausserhalb des Beckens befindlichen Weichtheilen aufnehmend.

ε. Nerven.

1. Spinalnerven.
   aa. Hüftlochnerv (*N. obturatorius*).
   bb. Kreuzbeingeflecht (*Plexus lumbosacralis*), von den vordern Aesten aller Sacralnerven und des letzten, wie auch eines kleinen Theils des vorletzten Lendennerven gebildet, und am hintern Theil der Seitenwand der Beckenhöhle gelegen.
      aa. *N. glutaeus superior.*
      bb. *N. glutaeus inferior.*
      cc. *Nn vesicales.*
      dd. *N. haemorrhoidalis medius.*
      ee. *N. ischiadicus.*
      ff. *N. cutaneus femoris posterior.*
      gg. *N. pudendus communis.*
2. *Nervus sympathicus.*
   aa. Seitliches Beckengeflecht (*Plexus hypogastricus lateralis s. inferior*), mit seinen Ausläufern zu sämmtlichen Beckenorganen.

C. Hintere Beckengegenden (*Regiones pelvis posteriores*).

a. Mittlere hintere Beckengegend (*Regio pelvis posterior mediana*) oder Kreuzbeingegend (*Reg. sacralis*), auch Kreuztheil der Spinalgegend (*Pars sacralis regionis spinalis*).
   a. Aeussere Haut.
   b. Subcutane Fettbindegewebsschichte.
   c. Oberflächliche Rückenbinde, sehr schwach entwickelt.

b. Sehniger Ursprung des breiten Rückenmuskels.
c. Tiefe Rückenbinde, mit der vorigen verwachsen.
f. Sehnige Ursprünge des gemeinsamen Rückgratstreckers.
g. Unterster Theil des *M. multifidus spinae.*
h. Ursprung der beiderseitigen grossen Gesässmuskeln.
i. Knöcherne Grundlage.
   α. Kreuzbein (*Os sacrum*).
   β. Steissbein (*Os coccygis*).
k. Kreuzbeintheil des Kanals der Wirbelsäule (*Canalis sacralis*), die Wurzeln der drei untern Kreuzbeinnerven, (*Nn. sacrales*) mit ihren Ganglien (*Ganglia spinalia sacralia*), die Wurzeln des Steissbeinnerven (*N. coccygeus*) und den Sacraltheil des *Plexus venosus spinalis internus* enthaltend.
l. Arterien, von den hintern Aesten der *Arteriae lumbales* stammend.
m. Venen, den Arterien entsprechend.
n. Nerven, hintere Aeste der *Nervi sacrales.*
o. Theile und Organe, welche vor dieser Gegend, in der Beckenhöhle, liegen.
   α. Mastdarm.
   β. Harnleiter.
   γ. Harnblase.

Beim Manne noch:

   δ. Samenleiter, Samenblasen und Prostata, zwischen Blase und Mastdarm liegend.

Beim Weibe dagegen:

   ε. Scheide und Uterus mit seinen Anhängen.

b. Seitliche hintere Beckengegenden (*Regiones pelvis posteriores laterales*) oder rechte und linke Gesässgegend (*Regio glutaea, dextra et sinistra*).

Wenn man vom äussern Ende der obern Grenze dieser Gegend, die genau mit der obern Grenze der Leistengegend an der vordern Seite zusammenfällt, schräg nach unten und innen bis zur Höhe der *Spina ossis ischii* eine Linie durch die Gegend zieht, so theilt man dadurch diese in eine obere innere und untere äussere Abtheilung. Die erstere entspricht der Leistengegend an der vordern Rumpfseite, nur dehnt sie sich wegen der schräg einwärts herabsteigenden Richtung der seitlichen Grenze der Sacralgegend weiter einwärts aus, als die Leistengegend. Zöge man sich eine Linie von der *Spina post. superior oss. ilium* senkrecht bis zur Höhe der *Spina ossis ischii* herab, so würde die Breite des Zwischenraums zwischen dieser und der seitlichen Grenze der Sacralgegend das Maass anzeigen, um wie viel diese obere innere Abtheilung der Gesässgegend weiter einwärts sich erstreckt, als die ihr im Uebrigen entsprechende Leistengegend. Die untere äussere Abtheilung dagegen entspricht der Hüftgelenkgegend an der vordern Seite und enthält auch in der Tiefe in gleicher Weise, wie diese, das Hüftgelenk.

a. Aeussere Haut.
b. Subcutane Fettschichte, hier so dick, wie an keiner andern Körperstelle.
c. Gesässbinde (*Fascia glutaea*).
d. Grosser Gesässmuskel (*M. glutaeus maximus*).
e. Mittlerer Gesässmuskel (*M. glut. medius*).
f. Kleiner Gesässmuskel (*M. glut. minimus*).
g. Birnförmiger Muskel (*M. piriformis*).
h. Sehne des inneren Hüftlochmuskels (*M. obturator int.*).
i. Zwillingsmuskeln (*Mm. gemelli*).
k. Viereckiger Schenkelmuskel (*M. quadratus femoris*).
l. Sehne des äussern Hüftlochmuskels (*M. obturator externus*).
m. Oberste Enden der vom Sitzbeinhöcker entspringenden Beuger des Kniegelenkes (*Mm. semitendinosus, semimembranosus*, langer Kopf des *Biceps femoris*) und des grossen Anziehers des Schenkels.
n. Knöcherne Grundlage.

α. Unterer Theil des hinteren Umfangs des Darmbeins (*Os ilium*).
β. Hinterer Umfang des Sitzbeins (*Os ischii*).
1. Sitzbeinhöcker (*Tuber oss. ischii*).
2. Sitzbeinstachel (*Spina oss. ischii*).
γ. Hinterer Umfang der Gelenkpfanne (*Acetabulum*) vom hintern Theil des Körpers des Darm- und Sitzbeins gebildet.
δ. Oberes Ende des Oberschenkelbeins (*Caput ossis femoris, Trochanter major et minor, Linea intertrochanterica post.*).
ε. Seitenrand des *Os sacrum*.

o. Sitz-Kreuzbeinbänder (*Ligg. ischio-sacra*).

α. Höcker-Kreuzbeinband (*Lig. tuberoso sacrum*).
β. Stachel-Kreuzbeinband (*Lig. spinoso-sacrum*).

p. Sitzbeinausschnitte (*Incisurae ischiadicae*).

α. Grosser Sitzbeinausschnitt (*Incisur. ischiad. major*).

Inhalt desselben:

1. *Musculus piriformis.*
2. *Art. et vena glut. superior.*
3. *N. glut. superior.*
4. *Art. glut. inferior et pudenda interna*, mit den begleitenden Venen.
5. *N. ischiadicus*, nebst dem *N. glut. infer. et cutan. femoris posterior.*
6. *N. pudend. communis.*

β. Kleiner Sitzbeinausschnitt (*Incisur. ischiad. minor*).

Inhalt desselben:

1. Innerer Hüftlochmuskel (*M. obturator internus*).
2. Innere Schamarterie und gleichnamige Vene.
3. Innerer oder gemeinsamer Schamnerv.

ɣ. Gefässe der Gesässgegend.

α. Arterien:

1. Obere Gesässarterie (*Art. glut. sup.*)
2. Untere Gesässarterie (*Art. glutaea inferior s. ischiadica*).
3. Stamm der inneren Schamarterie.

β. Venen:

1. Oberflächliche, ein subcutanes Netz bildend.
2. Tiefe, den Arterien entsprechend und neben ihnen in die Beckenhöhle eindringend, um in die Beckenvenen sich zu ergiessen.

γ. Saugadern:

1. Oberflächliche zu den Leistendrüsen gehend.
2. Tiefe, mit den Venen in die Beckenhöhle, zu den *Glandulae hypogastricae* sich begebend.

ƴ. Nerven.

α. Oberflächliche:

1. Obere Hautnerven des Gesässes (*Nn. cutanei clunium superiores*).
2. Untere Hautnerven des Gesässes. (*Nn. cut. clunium inferiores*).

β. Tiefe:

1. Oberer Gesässnerv (*N. glut. superior*).
2. Unterer „ (*N. glut. inferior*).
3. Stamm des hintern Hautnerven des Oberschenkels (*N. cut. femoris posterior*).
4. Stamm des grossen Hüftnerven (*N. ischiadicus*).
5. Stamm des gemeinsamen Schamnerven (*N. pudendus communis*).

ȝ. Theile und Organe, die theils vor dieser Gegend in der Bauch- und Beckenhöhle (obere innere Abtheilung der Gegend), theils überhaupt ganz in der Tiefe liegen (untere äussere Abtheilung).

α. Theile, welche vor der obern innern Abtheilung der Gegend, theils im untern Theil der Bauchhöhle, theils in der Beckenhöhle liegen.

1. Unterster Theil der Darmbeingrube.
   - aa. *Musc. iliacus internus*, *Psoas major* und *Fascia iliaca*.
   - bb. *Nervus cruralis*.
   - cc. *Arteria* und *Vena iliaca externa*.
   - dd. *Vasa spermatica interna*.

Auf der rechten Seite:

ee. Schlinge vom Ileum.

Auf der linken Seite:

ff. Ein Theil der S förmigen Krümmung des *Colon descendens*.

2. Seitentheil der Beckenhöhle, zwischen der Seitenwand der letztern und dem seitlichen Umfang der Harnblase und Mastdarm.

aa. Samenleiter (*Vas deferens*).
bb. Harnleiter (*Ureter*).
cc. (Bei dem Weibe:) Breites Mutterband (*Lig. lat. uteri*) mit dem Ovarium, dem Eileiter und runden Mutterbande.
dd. Beckenarterie (*Art. hypogastrica*) mit ihren Aesten.
ee. Beckenvene (*V. hypogastr.*) mit ihren Wurzeln und dem Beckenvenengeflechte (*Plex. venos. hypogastricus*).
ff. Beckendrüsen (*Gl. lymphat. hypogastr.*).
gg. Beckennerven.

aa. Sacralnervengeflecht (*Plex. lumbosacralis*) und seine Ausläufer.
bb. Hüftlochnerv (*N. obturatorius*).
cc. Seitliches Beckengeflecht (*Plex. hypogastr. lateralis* des *N. sympathicus*).

hh. Beckenbinde (*Fascia pelvis*).
ii. Innerer Hüftlochmuskel (*M. obturator internus*).

β. Theile, welche ganz in der Tiefe der untern äussern Abtheilung der Gesässgegend liegen.

1. Hüftgelenk (*Articulatio coxae*).

aa. Gelenkpfanne (*Acetabulum*).
bb. Gelenkkopf des Oberschenkelbeins (*Caput femoris*).
cc. Schenkelhals (*Collum femoris*).
dd. Rundes Schenkelband (*Lig. teres femoris*), mit seiner Synovialscheide.
ee. Synovialmembran (*Membrana synovialis*).
ff. Faserkapsel (*Capsula fibrosa articulationis coxae*).
gg. *Labrum glenoidale.*
hh. Arterie des Hüftgelenkes (*Art. acetabuli*).

IV. Gegenden der Gliedmassen.

(*Regiones extremitatum*).

A. Gegenden der obern Gliedmassen oder der Arme (*Regiones extremitatum superiorum s. brachiorum*).

1. Schultergelenkgegend (*Reg. articulationes humeri*).

a. Aeussere Haut.
b. Subcutane Fettbindegewebsschichte.
c. Schultertheil der Armbinde (*Fascia deltoidea*).
d. Fascie der Ober- und Untergrätengrube (*Fascia supraspinata et infraspinata*).
e. Ansatzende des grossen Brustmuskels (*M. pectoral. major*).
f. Deltamuskel (*M. deltoideus*).
g. Hackenarmmuskel (*M. coracobrachialis*).
h. Oberes Ende des kurzen und langen Kopfes des zweiköpfigen Armmuskels (*M. biceps humeri*).
i. Ansatzende des Unterschulterblattmuskels (*M. subscapularis*).
k. Desgleichen vom breiten Rückenmuskel (*M. latissimus dorsi*).
   α. Schleimhaut unter demselben.
l. Desgleichen vom kleinen und grossen runden Armmuskel (*M. teres major et minor*).
m. Oberes Ende des langen Kopfes des *M. triceps humeri*.
n. Ansatzende des Ober- und Untergrätenmuskels (*M. supra- et infraspinatus*).
o. Knöcherne Grundlage.
   α. Gelenktheil des Schulterblattes (*Pars articularis scapulae*).
   b. Acromion.
   c. Oberes Ende des Oberarmbeins mit dem Gelenkkopf (*Caput humeri*) und den Höckern (*Tubercula humeri*).
p. Schultergelenk (*Articulatio humeri*).
   α. *Cavitas glenoidalis scapulae.*
   b. *Caput humeri.*
   c. *Membrana synovialis.*
   d. *Capsula fibrosa articulationis humeri.*
      α. *Lig. coraco-humerale.*
q. Schleimbeutel unter dem Acromion.
r. Blutgefässe.
   α. Arterien.
      α. Endtheil der Achselarterie (*Art. axillaris*).
      β. Acromialast der *Arteria thoracico-acromialis.*
      γ. Ast derselben Arterie zum Deltamuskel (*R. deltoideus*).
      δ. Ursprung der *Arteria subscapularis.*
      ε. *Arteria circumflexa humeri anterior.*
      ζ. *Arteria circumflexa humeri posterior.*

b. Venen.
   α. Oberflächliche (*Venae subcutaneae*), ein weitmaschiges Netz bildend.
      1. Oberes Ende der *Vena cephalica humeri.*
   β. Tiefe.
      1. Anfangstheil der Achselvene (*V. axillaris*).
      2. Muskelvenen, den oben angeführten Arterien in ihrem Laufe entsprechend und sämmtlich zur Achselvene gehend.

s. Saugadern, oberflächliche und tiefe, welche sämmtlich in die nachfolgenden Drüsen sich einsenken.
   α. Achseldrüsen (*Glandulae lymphat. axillares*).

t. Nerven.
   α. Unterstes Ende des Armnervengeflechtes (*Pl. brachialis*).
   b. Umschlungener Schulternerv (*N. circumflexus humeris s. N. axillaris*).
   c. Aeusserer Ast des zweiten oder auch des dritten Intercostalnerven, welcher durch die Achselhöhle zur hintern innern Seite des Oberarms wendet.

B. Oberarmgegend (*Reg. brachialis*).

a. Aeussere Haut.
b. Subcutane Fettbindegewebsschichte.
   α. Sogenannte oberflächliche Armbinde, die tiefste fettlose Lage der vorhergehenden Schichte darstellend.
c. Oberarmbinde (*Fascia brachialis*).
   α. Lücke für die oberflächlichen Armgefässe (*Lacuna vasorum brachialium*).
   b. *Ligg. intermuscularia externum et internum.*
   c. *Septa intermuscularia.*
d. Muskeln.
   α. *Musculus biceps humeri.*
   b. *Musculus brachialis internus.*
   c. Unteres Ende des Deltamuskels.
   d. Desgleichen vom Hackenarmmuskel.
   e. Dreiköpfiger Armmuskel (*M. triceps humeri*).
   f. Ursprung des langen Rückwärtswenders (*M. supinator longus*).
e. Knöcherne Grundlage.
   α. Mittelstück des Oberarmbeins (*Corpus ossis humeri*).
f. Blutgefässe.
   α. Arterien.
      α. Oberarmarterie (*Art. brachialis*).
         1. Zweige zu den vordern Muskeln (*Ri. musculares*).
         2. Obere innere Nebenarterie (*A. collateralis ulnaris superior*); ist unbeständig.

3. Untere innere Nebenarterie (*A. collateralis ulnaris inferior*); ist beständig.
4. Tiefe Armarterie (*A. profunda brachii*) oder grosse Nebenarterie (*A. collateralis magna*).
   - aa. Muskeläste (*Ri. musculares*) für den *M. triceps humeri.*
   - bb. Aeussere Nebenarterie (*A. collateralis radialis*).
   - cc. Mittlere Nebenarterien (*A. collat. media*).
   - dd. *Art. nutritia humeri.*

b. Venen.

α. Oberflächliche, ausserhalb der Fascia liegend.

1. Aeussere Hautvene des Oberarms (*V. cephalica brachii*).
2. Innere Hautvene des Oberarms (*V. basilica brachii*), durch die *Lacuna vasorum brachialium* unter die Fascie tretend.

β. Tiefe, den Arterien entsprechend.

g. Saugadern.

a. Oberflächliche, dem Laufe der *Vena cephalica* und *basilica* folgend.

b. Tiefe, den Arterien und tiefen Venen folgend und mit den vorhergehenden zu den Achseldrüsen emporsteigend.

h. Nerven.

a. Oberflächliche, ausserhalb der Fascie verlaufend.

α. Innerer Hautnerv des Oberarms (*N. cutan. humeri internus*).

β. Innerer hinterer Hautnerv des Oberarms (*N. cutan. humeri int. post.*) vom zweiten Intercostalnerven.

γ. Mittlerer Hautnerv (*N. cutan. humeri medius*), erst am untern Theil der Gegend auf die Fascie hervortretend.

b. Tiefe, unter der Armbinde liegend.

α. Aeusserer Hautnerv des Armes (*N. cutan. humeri externus*), oder Muskelhautnerv (*N. musculo-cutaneus*), in seinem ganzen Verlaufe durch diese Gegend unter der Fascie liegend.

β. Mittelarmnerv (*N. medianus*).

γ. Ellenbogennerv (*N. ulnaris*).

δ. Speichennerv (*N. radialis*).

C. Ellenbogengelenkgegend (*Reg. articulationis cubiti*).

a. Aeussere Haut.

α. Schleimbeutel unter der Haut des Olecranon (*Bursa mucosa subcutanea olecrani*).

b. Subcutane Fettbindegewebsschichte.

a. Oberflächliche Binde (*Fascia superficialis*), die tiefste fettlose Lage der vorigen.

c. Ellenbogentheil der Armbinde.

d. Muskeln.

a. Unteres Ende des *M. biceps humeri*, mit oberflächlicher und tiefer Sehne.

α. Schleimbeutel unter der tiefen Sehne desselben.

b. Unterer Theil des *M. brachialis internus.*

c. Unteres Ende des *M. triceps humeri.*

d *Musculus Anconaeus parvus s. quartus.*

e. Oberes Ende des *M. supinator longus.*

f. Ursprung des *M. extensor carpi radialis longus.*

g. Ursprung des *M. extensor carpi radialis brevis.*

h. Kurzer Rückwärtswender (*M. supinator brevis*).

i. Runder Vorwärtswender (*M. pronator teres*).

k. Ursprung des oberflächlichen Fingerbeugers (*M. flexor digitor. comm sublimis*).

l. Ursprung des langen Hohlhandmuskels (*M. palmaris longus*).

m. Ursprung des tiefen Fingerbeugers.

n Ursprungstheil des Handbeugers auf der Kleinfingerseite (*M. flexor carpi ulnaris*).

o. Ursprungstheil des Streckers der Hand auf der Kleinfingerseite (*M. extensor carpi ulnaris*)

e. Knöcherne Grundlage.

a. Unteres Ende des Oberarmbeins mit den *Epicondyli* (*externus et internus*).

b. Oberes Ende des Ellenbogenbeins mit dem *Olecranon* und *Processus coronoideus.*

c. Köpfchen der Speiche (*Capitulum radii*).

f. Ellenbogengelenk (*Articulatio cubiti*).

a. Gelenkfortsatz des Oberarmbeins (*Processus articularis humeri*).

b. Grosse halbmondförmige Gelenkhöhle des Ellenbogenbeins (*Cavitas semilunaris major ulnae*).

c Tellerförmige Grube des Köpfchens der Speiche (*Fovea capituli radii*).

d. Synovialhaut.

e. Faserbänder (*Lig. fibrosa*).

α. Vorderes (*Lig. fibr. ant*).

β. Hinteres (*Lig. fibr. post.*).

γ. Seitliche (*Ligg fibr. lateralia*).

1. Aeusseres (*Lig. lat. ext.*).

2. Inneres (*Lig. lat. int.*).

g. Oberes Drehgelenk der Speiche (*Articulatio radii superior*).
   a. Kleine halbmondförmige Gelenkhöhle des Ellenbogenbeins (*Cavitas semilunar. ulnae minor*).
   b. *Circumferentia articularis capituli radii.*
   c. Synovialhaut, eine Fortsetzung derjenigen des vorigen Gelenkes.
   d. Faserbänder.
      α. Ringband der Speiche (*Lig. annulare radii*), mit dem äussern, vordern und hintern Faserbande des Ellenbogengelenkes, durch von diesem ihm sich einwebende, Fasern innig verbunden.

h. Blutgefässe.
   a. Arterien.
      α. Armarterie (*A. brachialis*).
         1. Zweige derselben zur vordern Seite des Gelenkes.
      β. Untere und obere innere Nebenarterie (*A. collateral. ulnaris sup. et inf.*).
      γ. Rücklaufende Ellenbogenarterie (*A. recurrens ulnaris*), mit beiden vorigen anastomosirend.
      δ. Aeussere Nebenarterien (*A. collat. radialis*).
      ε. Rücklaufende Speichenarterie (*A. recurrens radialis*), mit der vorhergehenden eine Anastomose bildend.
      ζ. Mittlere Nebenarterie (*A. collat. media*).
      η. Rücklaufende Zwischenknochenarterien (*A. recurrens interossea*), mit der vorhergehenden oder doch mit der *Collateralis radialis* zusammenfliessend.
      ϑ. Arteriennetz des Ellenbogengelenkes (*Rete articulare cubiti*).
   b. Venen.
      α. Oberflächliche (*Venae subcutaneae*).
         1. Mittelarmvene (*V. mediana*), die beiden folgenden mit einander verbindend.
         2. *Vena cephalica brachii.*
         3. *Vena basilica.*
      β. Tiefe, den Arterien entsprechend und immer doppelt.

i. Saugadern, wie bei der vorigen Gegend.
   a. Ellenbogendrüse (*Gl. lymphat. cubital. superficialis*).

k. Nerven.
   a. Oberflächliche.
      α. Zweige vom innern Hautnerven des Oberarms.
      β. Mittlerer Hautnerv des Arms (*N. cut. med.*).
      γ. Aeusserer oder Muskelhautnerv (*N. cutan. externus humeri*).
      δ. Aeste des äussern Hautnerven des Vorderarms (*N. cut. antibrachii externus*) vom *N. radialis.*

b. Tiefe.

α. Mittelarmnerv (*N. medianus*).
β. Speichennerv (*N. radialis*).
γ. Ellenbogennerv (*N. ulnaris*).

D. Vorderarmgegend (*Reg. antibrachii*).

a. Aeussere Haut.
b. Subcutane Fettbindegewebsschichte.
c. Vorderarmbinde (*Fascia antibrachii*).
α. *Septa intermuscularia.*
d. Muskeln.
a. Beuger der Hand (*Flexores carpi s. manus*).
α. *Musculus flexor carpi radialis.*
β. *Musculus flexor carpi ulnaris.*
γ. *Musc. palmaris longus.*
b. Beuger der Finger (*Flexores digitorum*).
α. *Musc. flexor. digitorum comm. sublimis.*
β. *Musc. flex. digit. comm. profund.*
γ. *Musc. flex. poll. longus.*
c. Vorwärtswender (*Pronatores*).
α. Unterer Theil des *M. pronator teres.*
β. *Musc. pronator quadratus.*
b. Rückwärtswender (*Supinatores*).
α. *Musc. supinator longus.*
β. Unterer Theil des *Musc. supinator brevis.*
e. Strecker der Hand (*Extensores carpi*).
α. *Musc. extensor carpi radial. longus.*
β. *Musc. extensor carp. rad. brevis.*
γ. *Musc. extensor carp. ulnaris.*
f. Strecker der Finger (*Extensores digitorum*).
α. *Musc. extensor digit. communis.*
β. *Musc. extensor poll. longus.*
γ. *Musc. extensor poll. brevis.*
δ. *Musc. extensor indicis proprius.*
ε. *Musc. extensor digiti minimi proprius.*
e. Knöcherne Grundlage.
a. Mittelstück des Ellenbogenbeins (*Ulna*).
b. Mittelstück der Speiche (*Radius*).
f. Zwischen-Knochenband (*Lig. interosseum antibrachii*).
g. Blutgefässe.
a. Arterie.
α. Theilung des Endes der Armarterie.
β. Speichenarterie (*A. radialis*).
Ursprungstheil der *Art. recurrens radialis.*

γ. Ellenbogenarterie (*Art. ulnaris*).
1. Anfangstheil der *Art. recurrens ulnaris.*
2. Zwischenknochenarterie (*Art. interossea*).
aa. *Arteria recurrens interossea.*
bb. Obere durchbohrende Arterie (*Art. perforans superior*).
cc. Untere durchbohrende Arterie (*Art. perfor. inferior*).
3. Hohlhandast (*Ram. volaris*).
4. Handrückenast (*Ram. dorsalis*).

b. Venen.
α. Oberflächliche, (*Venae subcutaneae antibrachii*), ein weitmaschiges Netz bildend.
1. *Vena basilica s. cutanea ulnaris.*
2. *Vena cephalica antibrachii s. cutanea radialis.*
β. Tiefe, sind alle doppelt und folgen genau den Arterien.

h. Saugadern.
a. Oberflächliche, dem Laufe der *Vena cephalica* und *basilica* folgend.
b. Tiefe, mit den tiefen Blutgefässen ziehend.

i. Nerven.
a. Oberflächliche, ausserhalb der Fascie verlaufend.
α. Vorderarm-Theil des *N. cutan. humeri medius.*
β. Vorderarm-Theil des *N. musculos s. cut. hum. ext.*
γ. Aeusserer Hautnerv des Vorderarms (*N. cutan. antibrachii externus*).
b. Tiefe.
α. *Nervus medianus.*
1. Tiefer oder Muskelast (*Ram. profundus*).
aa. *Nervus interosseus internus.*
2. Oberflächlicher Ast (*Ram. superficialis*).
β. *Nervus ulnaris.*
1. Hohlhandast (*Ram. volaris*).
2. Rückenast der Hand (*Ram. dorsalis*).
γ. *Nervus radialis*).
1. Tiefer Ast (*Ram. profundus*).
aa. *Nervus interosseus externus.*
2. Oberflächlicher Ast (*Ram. superficialis*).

E. Handwurzelgegend (*Reg. carpi*).

a. Aeussere Haut.
b. Subcutane Bindegewebsschichte.
c. Handwurzeltheil der Vorderarm- und Handbinde.
α. *Ligamentum carpi dorsale commune.*
b. *Ligamentum carpi volare commune.*
d. Anfangstheil der Hohlhandbinde.

e. Kleiner Hohlhandmuskel (*M. palmaris brevis*).
f. Eigentliches Hohlhandband der Handwurzel (*Lig. carpi volare proprium*).
g. Muskeln.
  a. Sehnen der Strecker der Hand und der Finger.
    α. Synovialscheiden um dieselben.
  b. Sehnen der Beuger der Hand und der Finger.
    α. Synovialscheiden derselben.
  c. Ursprünge der Muskeln des Daumenballens.
  d. Ursprünge der Muskeln des Kleinfingerballens.
h. Knöcherne Grundlage.
  a. Unteres Ende der Speiche.
  b. Unteres Ende des Ellenbogenbeins.
  c. Handwurzelknochen (*Ossa carpi*).
    α. Obere Reihe.
      1. *Os naviculare.*
      2. *Os lunatum.*
      3. *Os triquetrum.*
      4. *Os pisiforme.*
    β. Untere Reihe.
      1. *Os multangulum majus.*
      2. *Os multangulum minus.*
      3. *Os capitatum.*
      4. *Os hamatum.*
  d. Obere Gelenkenden der Mittelhandknochen (*Bases ossium metacarpi*).
i. Unteres Drehgelenk der Speiche (*Articulatio radii inferior*), gerade auf der obern Grenze der Gegend liegend.
  a. Seitlicher Gelenkausschnitt des untern Endes der Speiche (*Incisura s. Cavitas semilunaris radii*).
  b. Köpfchen des Ellenbogenbeins (*Capitulum ulnae*).
  c. Dreieckiger Faserknorpel (*Fibrocartilago triangularis*) der Speiche.
  d. Faserband desselben (*Lig. subcruentum*).
  e. Sackförmige Gelenkhaut (*Lig. capsulare sacciforme*).
k. Handgelenk (*Articulatio manus*).
  a. Untere Gelenkhöhle der Speiche (*Cavitas glenoidalis radii*)
  b. Dreieckiger Faserknorpel mit dem ihn an den *Processus styloideus ulnae* befestigenden *Ligamentum subcruentum.*
  c. Brachialflächen des *Os naviculare, lunatum* und *tripuetrum*, welche mit einander den in obige Gelenkgrube eingreifenden Gelenkkopf zusammensetzen.
  d. Synovialhaut.
  e. Faserbänder (*Ligg. fibrosa articulationis manus*).
    α. *Lig. fibrosum dorsale.*

β. *Lig. fibrosum volare.*
γ. *Ligg. fibrosa lateralia.*
1. *Lig. fibr. laterale ulnare.*
2. *Lig. fibr. laterale radiale.*

l. Handwurzelgelenk (*Articulatio carpi*).
a. Digitalflächen des *Os. naviculare, lunatum et triquetrum.*
b. Brachialflächen aller Knochen der untern oder zweiten Reihe der Handwurzelknochen.
c. Synovialhaut.
d. Faserbänder (*Ligg. fibrosa articulationis carpi*).
α. *Lig. fibros. dorsale.*
β. *Ligg. fibros. volaria s. volaria obliqua.*
γ. *Ligg. fibrosa lateralia.*
1. *Lig. fibr. lat. radiale.*
2. *Lig. fibr. lat. ulnare.*

m. Bänder der obern und solche der untern Reihe der Handwurzelknochen (*Ligg. fibrosa ossium carpi*).
a. *Ligg. fibrosa oss. carpi dorsalia.*
b. *Ligg. fibrosa oss. carpi volaria.*
α. *Ligg. jugalia.*
c. *Ligg. fibros. oss. carpi interossea.*

n. Mittelhandgelenke (*Articulationes metacarpeae*).
a. Gelenk des Mittelhandknochens des Daumens (*Articulatio ossis metacarpi pollicis*).
α. Digitalfläche des *Os. multangulum majus.*
β. Basis des Mittelhandknochens des Daumens.
γ. Synovialhaut.
δ. Faserbänder (*Ligg. fibrosa*).
1. *Lig. fibros. dorsale.*
2. *Lig. fibros. volare.*
3. *Lig. fibros. laterale ulnare s. internum.*
b. Gemeinsames Gelenk der übrigen Mittelhandknochen (*Articulatio ossium metacarpi communis*).
α. Digitalflächen des *Os multangulum minus, capitatum et hamatum.*
β. Basis des Mittelhandknochens des 2—5. Fingers.
γ. Synovialhaut.
δ. Faserbänder (*Ligg. fibrosa articulationis ossium metacarpi*).
1. *Ligg. fibr. carpo-metacarpea dorsalia.*
2. *Ligg. fibros. carpo-metacarpea volaria.*
aa. *Ligg. bifurcata.*
bb. *Lig. laciniatum.*
3. *Ligg. fibr. carpo-m[redacted] lateralia.*

o. Blutgefässe.
  a. Arterien.
    Auf der Rückenseite:
    α. Handrückenast der *Arteria radialis*.
      1. Rückenarterie der Handwurzel (*A. carpea dorsal.*).
    β. Handrückenast der *Arteria ulnaris* (*Ram. dors. arteriae ulnaris*).
      1. *Ramus carpeus dorsalis.*
    γ. Handrückenzweige (*Ri. carpei dorsales*) der *Art. perforans inferior.*
    Auf der Hohlhandseite:
    δ. Hohlhandast der Speichenarterie (*R. polaris arteriae radialis*).
    ε. Hohlhandast der Ellenbogenarterie (*R. vol. art. uln.*).
      1. *Ram. volaris superficialis.*
      2. *Ram. volaris profundus.*
    ζ. Zweige zur Hohlhandfläche der Handwurzel vom tiefen Hohlhandbogen (*Aa. carpeae volares*).
  b. Venen.
    α. Oberflächliche, zu weitmaschigem Netze verbunden.
      1. Handwurzeltheil der *Vena cephalica* und [redacted] *silica.*
    β. Tiefe, genau den Arterien entsprechend und meistens doppelt.
p. Saugadern, wie in der folgenden Gegend.
q. Nerven.
    Auf dem Rücken.
  a. Hautzweige des *Nerv. musculocutaneus.*
  b. Desgleichen vom *Nerv. cutan. medius humeri.*
  c. Rückenast des *Nerv. ulnaris.*
  d. Oberflächlicher Ast des *Nerv. radialis.*
    An der Hohlhandseite.
  e. Hohlhandast des *Nerv. ulnaris.*
    α. Oberflächlicher (*Ram. volaris superficialis*).
    β. Tiefer (*Ram. volaris profundus*).
  f. Oberflächlicher Ast des Mittelarmnerven (*Ram. superficialis nervi mediani*).

3. Mittelhandgegend (*Reg. metacarpi*).

a. Aeussere Haut.
  α. Auf dem Rücken.
  b. In der Hohlhand.
b. Subcutane Schichte.
  a. Auf dem Handrücken, fettlos oder fettarm.
  b. In der Hohlhand, fettreich.
c. Binde des [redacted]rückens (*Fascia dorsalis manus*).

d. Hohlhandbinden (*Fasciae volares*).
   a. Mittlere Hohlhandbinde (*Fascia volaris media s. palmaris*).
   b. Seitliche Hohlhandbinden (*Fasciae volares laterales*).
      α. Binde des Daumenballens (*Fasc. vol. lat. radial.*).
      β. Binde des Kleinfingerballens (*Fasc. vol. lat. ulnar.*).

e. Muskeln.

   Auf dem Handrücken.

   a. Sehnen der Fingerstrecker.

   In der Hohlhand.

   b. Sehnen der Fingerbeuger.
   c. Spulmuskeln (*Mm. lumbricales*).
   d. Muskeln des Daumenballens.
   e. Muskeln des Kleinfingerballens.

   Zwischen den Mittelhandknochen.

   f. Zwischenknochenmuskeln (*M. interossei, externi et interni*).

f. Knöcherne Grundlage.
   a. Mittelhandknochen (*Ossa metacarpi*).
   b. Obere Enden der ersten Fingerglieder (*Phalanges superiores s. primae*).

g. Faserbänder der Mittelhandknochen (*Ligg. fibrosa oss. metacarpi*).
   a. *Ligg. basium oss. metacarpi*).
      α. *Ligg. dorsalia.*
      β. *Ligg. volaria.*
      γ. *Ligg. interossea.*
   b. *Ligg. capitulorum oss. metacarpi.*

h. Obere oder erste Fingergelenke (*Articulationes digitorum superiores*).
   a. Köpfchen der Mittelhandknochen.
   b. Obere Enden der ersten Fingerglieder.
   c. Synovialhaut.
   d. Faserbänder.
      α. *Lig. fibrosum volare s. transversarium.*
      β. *Ligg. fibrosa lateralia.*

i. Blutgefässe.
   a. Arterien.

   Auf dem Rücken.

   α. *Ramus dorsalis arteriae radialis.*
      1. *Art. dorsalis poll. radialis.*
      2. *Art. dorsali, poll. ulnaris.*
      3. *Art. dorsalis indicis radialis.*
   β. *Arteriae interosseae dorsales.*
   γ. *Ramus dorsalis arteria* [illegible]

In der Hohlhand.

δ. *Ramus volaris arteriae radialis.*
ε. *Ram. volaris superficialis arteriae ulnaris.*
ζ. *Arcus volaris superficialis.*
1. *Arteriae digitales volares communes.*
2. *Art. digitalis volaris ulnaris digiti minimi.*
η. *Ramus volaris profundus art. ulnaris.*
θ. Fortsetzung des *Ramus dorsalis* der Speichenarterie in die Hohlhand.
ι. *Arcus volaris profundus.*
1. *Art. volaris pollicis communis s. princeps pollicis.*
2. *Art. volaris radialis digiti indicis.*
3. *Arteriae interosseae volares.*
aa. *Rami perforantes.*

b. Venen.
α. Oberflächliche.

Auf dem Handrücken.

1. Venenbogen des Handrückens (*Arcus venosus dorsalis*).
aa. Wurzel der *Vena cephalica.*
bb. Wurzel der *Vena basilica.*
2. *Vena salvatella.*

An der Hohlhand.

3. Oberflächliche Hohlhandvenen, ein grobmaschiges Netz bildend.

β. Tiefe Venen, den Arterien entsprechend.

k. Saugadern.
a. Oberflächliche, ziehen mit der *Vena basilica* und *cephalica* zum Vorderarm in die Höhe.
b. Tiefe, folgend den tiefen Blutgefässen.

l. Nerven.

Auf dem Handrücken.

a. Zweige des *Ramus dorsalis nervi radialis.*
b. Zweige des *Ram. dorsal. nervi ulnaris.*

In der Hohlhand.

c. Hohlhandzweig des *N. medianus.*
d. Gemeinsame Fingernerven (*Nn. digitales communes*) aus demselben Nerven.
e. *Ramus volaris superficialis nervi ulnaris.*
f. *Ramus volaris profundus nervi ulnaris.*

G. Fingergegend (*Reg. digitorum*).

a. Aeussere Haut.
α. Nägel (*Ungues*).
b. Subcutane Bindegewebsschichte.

c. Sehnenscheide (*Vaginae fibrosae tendinum*) für die Fingerbeuger.
   a. *Ligg. vaginalia.*
   b. *Ligg. annularia.*
   c. *Ligg. cruciata.*
   d. *Ligg. obliqua.*

d. Muskeln.
   a. Sehne des oberflächlichen und tiefen gemeinsamen Fingerbeugers.
   b. Sehnen des gemeinsamen Fingerstreckers.
   c. Sehnen der Spulmuskeln.
   d. Sehnen der Zwischenknochenmuskeln.
   e. Sehnen des langen Daumenstreckers.
   f. Sehnen des *M. extensor indicis proprius.*

e. Knöcherne Grundlage.
   a. Obere Fingerglieder (*Phalanges digitorum superiores*).
   b. Mittlere Fingerglieder (*Phalanges mediae*).
   c. Untere oder Nagelglieder (*Phal. inferiores*).

f. Mittlere und untere Fingergelenke (*Articulationes digitorum mediae et inferiores*). Sie sind den obern Fingergelenken, wenn man von der Form der Gelenkfläche absieht, ähnlich gebaut.

g. Blutgefässe.
   a. Arterien.
      α. Fingerarterien (*Arteriae digitales*).
         1. *Aa. digitales volares.*
         2. *Aa. digitales dorsales.*
   b. Venen.
      α. Oberflächliche, engmaschige Netze unter der Haut bildend.
      β. Tiefe, die Arterien begleitend und ihnen entsprechend.

h. Nerven.
   a. Nerven der Hohlhandfläche der Finger (*Nn. digitales volares*).
      α. Vom *Nervus medianus.*
      β. Vom *Ram. superficialis nervi ulnaris.*
   b Nerven der Rückenfläche der Finger (*Nn. digitales dorsales*).
      α. Vom *Ram. superficialis nervi radialis.*
      β. Vom *Ram. dorsalis nerv. ulnaris.*

B. Gegenden der untern Gliedmassen oder Schenkel (*Regiones extremitatum inferiorum*).

1. Hüftgelenkgegend (*Reg. articulationis coxae*). Der hintere Umfang dieser Gegend entspricht der untern äussern Abtheilung der Gesässgegend; man sehe deshalb bezüglich der darin vorkommenden Theile diese nach.
   a. Aeussere Haut.
   b. Subcutane Fettbindegewebsschichte.
   c. Oberflächliche Schenkelbinde (*Fascia femoralis superficialis*).

d. Poupart'sches Band (*Lig. Poupartii*).
   a. Bauchportion des Gimbernat'schen Bandes (*Ligament. Gimbernati*).
e. Tiefe oder breite Schenkelbinde (*Fascia femoralis lata s. profunda s. muscularis*).
   a. Schooskammtheil derselben (*Pars pectinea s. interna*).
      α. Verbindung mit der Darmbeinbinde (*Fascia iliaca*).
   b. Darmbeintheil (*Pars iliaca s. externa*).
      α. Sichelförmiger Fortsatz (*Process. falciformis fasciae latae*).
         1. Unteres Horn desselben (*Cornu inferius*).
         2. Oberes Horn (*Cornu superius*).
            aa. Schenkelportion des Gimbernat'schen Bandes. *)
   c. Aeusserer Schenkelring (*Annulus cruralis externus*) oder äussere Lücke für die Schenkelgefässe (*Lacuna vasorum cruralium externa*, Hesselbach).
      α. Inhalt desselben.
         1. *Vena saphena interna.*
         2. Saugadern.
      β. *Lamina cribrosa* (nur zuweilen vorhanden).
   d. Schenkelkanal (*Canalis cruralis*).
      α. Inhalt desselben.
         1. *Art. femoralis comm.*
         2. *Vena femoralis comm.*
   e. Innerer Schenkelring (*Annulus cruralis internus*) oder innere Lücke für die Schenkelgefässe (*Lacuna vasorum cruralium interna*, Hesselbach).
      α. Inhalt desselben.
         1. *Arteria et vena femoralis communis.*
         2. Saugaderdrüse und Saugadern.
      β. *Septum annuli curalis interni.*
f. Muskeln.
   a. Ursprünge der Anzieher des Oberschenkels (*Mm. adductores*) und des *M. gracilis.*
   b. Oberer Theil des Kammmuskels (*M. pectineus*).
   c. Unteres Ende des *Musculus iliacus internus* und *psoas major.*
   d. Oberes Ende des Schneidermuskels (*M. sartorius*).
   e. Oberes Ende des langen Kopfes des dreiköpfigen Schenkelmuskels (*Caput longum m. tricipitis s. M. rectus femoris*).

*) Vgl. *Nuhn*, über d. *Hernia ligamenti Gimbernati*, nebst anatomischen Bemerkungen über das Gimbernat'sche Band, in den (Heidelberger) med. Annalen. 1847. Bd. XIII Seite 280.

f. Oberes Ende des äussern und innern Kopfes desselben Muskels (*Caput externum et internum tricipitis femoris*).
g. Spanner der Schenkelbinde (*M. tensor fasciae latae*).
h. Vorderer und unterer Theil des mittleren und kleinen Gesässmuskels (*M. glut. med. et minimus*).
i. Aeusserer Hüftlochmuskel (*M. obturator externus*).

g. Knöcherne Grundlage.

a. Vorderer und äusserer Umfang des untern Theils des Hüftbeins (*Os coxale*) (mit Ausnahme der zwischen den beiderseitigen *Foramina obturatoria* liegenden Theile der Schoosbeine) mit der Gelenkpfanne (*Acetabulum*).

α. Hüftloch (*Foramen obturatorium*).

b. Oberes Ende des Oberschenkelbeins (*Caput, collum et trochanteres femoris*).

h. Hüftlochmembran (*Membrana obturatoria*).
i. Hüftlochkanal (*Canalis obturatorius*).

a. *Sulcus obturatorius* des Horizontalastes des Schoosbeins.
b. Ausschnitt des obern Randes der Hüftlochmembran.
c. Inhalt des Kanals.

α. *Arteria obturatoria.*
β. *Ven. obturatoria.*
γ. *N. obturatorius.*
δ. *Vas. lymphatica.*

. Hüftgelenk (*Articulatio coxae.*)

a. Gelenkpfanne (*Acetabulum*).

α. *Incisura acetabuli.*
β. *Fovea acetabuli.*

b. Gelenkkopf des Oberschenkelbeins (*Caput femoris*).

α. *Fovea capitis.*

c. Schenkelhals (*Collum femoris*).
d. Faserknorpelrand der Gelenkpfanne, Knorpellippe (*Labrum glenoidale acetabuli*).
e. Rundes Schenkelband (*Lig. teres femoris*).

α. *Lig. fibrosum.*
β. Synovialscheide (*Vagina synovialis*).
γ. Arterie für den Schenkelkopf (*Art. capitis femoris*), ein Ast der Hüftgelenkarterie (*Art. acetabuli*).
δ. Fett- und Bindegewebe.

f. Synovialhaut oder Synovialkapsel (*Capsula synovialis*).
g. Faserkapsel (*Capsula fibrosa*).

α. *Lig. ileofemorale.*
β. *Lig. pubofemorale.*
γ. *Lig. ischiofemorale.*

i. *Musculus flex. hall. longus.*
f. Unteres Ende der Achillessehne.
l. Unteres Ende der Sehne des *M. plantaris.*
m. Hinterer Theil des *M. abductor hallucis.*
n. Hinterer Theil des *M. abductor digiti quinti.*
o. Hinterer Theil des *Musc. flexor digitor. comm. brevis.*
p. *Musculus quadratus plantae.*
q. Hinterer Theil des *M. adductor* und *flexor brevis hallucis.*

f. Synovialscheiden um die Sehnen (*Vaginae synoviales tendinum*).
g. Knöcherne Grundlage.
  a. Unteres Ende des Schienbeins mit dem innern Knöchel (*Malleolus int.*).
  b. Unteres Ende des Wadenbeins und äusserer Knöchel (*Malleolus extern.*).
  c. Fusswurzelknochen (*Ossa tarsi*).
    α. Sprungbein (*Talus s. Astragulus*).
    β. Fersenbein (*Calcaneus*).
    γ. Kahn- oder Schiffbein (*Os naviculare s. scaphoideum*).
    δ. Würfelbein (*Os cuboideum*).
    ε. Keilbeine (*Ossa cuneiformia*).
      1. *Os cuneiforme primum.*
      2. *Os* „ *secundum.*
      3. *Os* „ *tertium.*
  d. Hintere Enden (*Bases*) der Mittelfussknochen.
h. Fussgelenk (*Articulatio pedis*).
  a. *Cavitas glenoidalis tibiae.*
  b. Gelenkfläche des äussern Knöchels.
  c. Gelenkknopf des Sprungbeins (*Condylus tali*).
  d. Synovialhaut.
  e. Faserbänder (*Ligg. fibrosa articulationis pedis*).
    α. Vorderes (*Lig. fibr. anter.*).
    β. Hinteres (*Lig. fibr. poster.*).
    γ. Seitliche (*Ligg. fibr. lateralia*).
      1. Inneres (*Lig. fibr. lat. internum s. deltoideum*).
      2. Aeusseres (*Lig. fibr. lat. externum*).
        aa. *Lig. fibulare tali anticum.*
        bb. *Lig. fibulare tali posticum.*
        cc. *Lig. fibulare calcanei.*
i. Fusswurzelgelenke (*Articulationes tarsi*).
  a. Gelenk zwischen Talus und Calcaneus (*Articulatio talo-calcanea*).
  b. Gelenk zwischen Talus, Calcaneus und dem Os naviculare (*Articulatio talo-calcaneo-navicularis*).

c. Gelenk zwischen Calcaneus und dem Os cuboideum (*Articulatio calcaneo-cuboidea*).
b. Gelenk zwischen den Ossa cuneiformia, dem Os cuboideum und naviculare (*Articulatio cuneo-cuboideo-navicularis*).
e. Synovialhäute dieser Gelenke.
f. Faserbänder derselben (*Ligg. fibrosa tarsi*).

α. *Ligg. fibrosa tarsi dorsalia.*
β. *Ligg. fibr. tarsi plantaria.*
γ. *Ligg. fibros. tarsi interossea s. intertarsea.*

1. *Ligg. fibrosa sinus tarsi.*

k. Mittelfussgelenke (*Articulationes tarso-metatarseae*).

a. Gelenk des Mittelfussknochens der grossen Zehe (*Articulatio ossis metatarsi hallucis*).

α. Vordere Gelenkfläche des *Os cuneiforme primum.*
β. Gelenkfläche der Basis des Mittelfussknochens der grossen Zehe.
γ. Synovialhaut.
δ. Faserbänder (*Ligg. fibrosa*).

1. *Lig. fibr. dorsale.*
2. *Lig. fibr. plantare.*
3. *Lig. fibros. laterale s. externum.*

b. Gemeinsames Gelenk der übrigen Mittelfussknochen (*Articulatio metatarsea communis*), zwischen der dritten und vierten Zehe meistens in 2 Abtheilungen getrennt.

α. Vordere Gelenkfläche des *Os cuneiforme* II. und III.
β. „ „ „ *Os cuboideum.*
γ. Gelenkfläche der Basis des Mittelfussknochens der zweiten bis fünften Zehe.
δ. Synovialhäute.
ε. Faserbänder (*Ligg. fibrosa tarsometatarsea*).

1. *Ligg. fibrosa dorsalia.*

aa. *Ligg. trigemina.*
bb. *Ligg. bigemina.*

2. *Ligg. fibrosa plantaria.*

aa. *Ligg. bifurcata, sublime et profundum.*
bb. *Lig. rectum oss. metatarsi secundi.*
cc. *Lig. laciniatum.*
dd. *Lig. transversum.*

3. *Ligg. lateralia.*

aa. *Lig. laterale internum oss. metatarsi secundi.*
bb. *Ligg. lateralia externa oss. metatarsi tertii.*
cc. *Ligg. cruriata oss. metatarsi tertii.*

l. Blutgefässe.
  a. Arterien.
    α. Ende der *Arteria tibialis antica.*
      1. *Art. maleolaris ant. interna.*
      2. *Art. maleolaris ant. externa.*
    β. *Ramus anterior arteriae fibularis.*
    γ. Rückenarterie des Fusses (*Art. dorsalis pedis*).
      1. *Art. tarseae externa.*
      2. *Aa. metatarsea.*
      3. *Aa. tarseae internae.*
      4. *Ram. plantaris profundus.*
    δ. *Ramus posterior arteriae fibularis.*
      1. *Art. malleolaris externa posterior.*
      2. *Art. calcaneae externae.*
    ε. Ende der *Arteria tibialis postica.*
      1. *Art. malleolaris interna posterior.*
      2. *Arteriae calcaneae internae.*
    ζ. *Arteriae plantares.*
      1. *A. plantaris interna.*
      2. *A. plantaris externa.*
  b. Venen.
    α. Oberflächliche.
      1. *Vena saphena interna.*
      2. *Vena saphena externa.*
    β. Tiefe, wie die Arterien sich verhaltend und überall doppelt.

m. Saugadern, wie oben.

n. Nerven.
  a. Oberflächliche.
    α. Endzweige des *N. saphenus major.*
    β. Innerer und mittlerer Hautnerv des Fussrückens (*N. cutan. dorsi pedis internus et medius*) vom oberflächlichen Aste des Wadenbeinnerven.
    γ. Aeusserer Hautnerv des Fussrückens (*N. cutan. dorsi pedis externus*) vom *Nerv. communicans tibialis et peronaei* gemeinschaftlich gebildet.
    δ. *Nervi calcanei externi*, ebendaher.
    ε. *Nervi calcanei interni* vom *N. tibialis.*
    ζ. *Nervi cutanei plantares* von demselben.
  b. Tiefe.
    α. *Ramus profundus nervi peronaei.*
    β. *Nervus tibialis.*
    γ. *Nervi plantares.*
      1. *N. plantaris internus.*
      2. *N. plantaris externus.*

F. Mittelfussgegend (*Reg. metatarsi*).

a. Aeussere Haut.

α. Des Fussrückens.
β. Der Fusssohle.

b. Subcutane Schichte.

α. Des Fussrückens, fettarm oder selbst fettlos.
β. Der Fusssohle, fettreich.

c. Fussbinde.

α. Fussrückenbinde (*Fascia dorsalis pedis*).
β. Fusssohlenbinden (*Fasciae plantaris*).

α. Fascia plantaris media.
β. Fasciae plantares laterales, externa et interna.

d. Muskeln.

α. Des Fussrückens.

α. Sehnen des *M. extensor digitor. comm. longus.*
β. Sehne des *M. extens. hall. longus.*
γ. Kurzer gemeinsamer Zehenstrecker (*M. extensor digit. comm. brevis*).

β. Der Fusssohle.

α. M. flexor digit. comm. brevis.
β. Sehnen des *M. flexor digit. comm. longus.*
γ. Spulmuskeln (*Mm. lumbricales*).
δ. Abzieher der grossen Zehe (*M. abduct. hall.*).
ε. Kurzer Beuger der grossen Zehe (*M. flex. hall. brevis*).
ζ. Anzieher der grossen Zehe (*M. adduct. hall.*).
η. Abzieher der kleinen Zehe (*M. abductor digit. minimi*).
θ. Kurzer Beuger der kleinen Zehe (*M. flex. digit. minimi*).

c. In den Zwischenräumen zwischen den Mittelfussknochen.

α. Aeussere Zwischenknochenmuskeln (*Mm. interossei externi*).
β. Innere Zwischenknochenmuskeln (*Mm. interossei interni*).

e. Knöcherne Grundlage.

α. Mittelfussknochen der ersten bis fünften Zehe (*Ossa metatarsi*).
β. Hintere Gelenkenden der ersten oder hintersten Zehenglieder (*Phalanges posteriores s. primae digitorum*).

f. *Ligg. fibrosa metatarsi.*

α. *Ligg. baseos ossium metatarsi.*
α. Ligg. dorsalia.

β. *Ligg. plantaria.*

aa. *Lig. jugale.*

γ. *Ligg. intermedia s. interossea.*

b. *Ligg. capitulorum oss. metatarsi.*

g. Hintere Zehengelenke (*Articulationes digitorum posteriores*).

a. Köpfchen der Mittelfussknochen (*Capitula oss. metatarsi*).

b. Gelenkflächen der hintern Enden der ersten oder hintern Zehenglieder.

c. Synovialhäute oder Synovialkapseln.

d. Faserbänder.

α. *Ligg. lateralia.*

β. *Lig. plantare.*

h. Blutgefässe.

a. Arterien.

α. *Arteriae interosseae dorsales*, I.—IV.

1. *Rami perforantes.*

2 *Arteriae digitales dorsales.*

β. *Ram. plantaris profundus arteriae dorsalis pedis.*

γ. *Arteria plantaris interna.*

1. *Art. digit. plant. hall. interna.*

δ. *Arteria plantaris externa.*

1. *Ramus superficalis.*

aa. *Arteria digital. plant. digiti minimi externa.*

2. *Ramus profundus.*

aa. *Arcus plantaris.*

αα. *Arteriae perforantes posteriores.*

bb. *Arteriae digitales communes s. interosseae plantares.*

αα. *Arteriae perforantes anteriores.*

ββ. *Arteriae digitales plantares, externae et internae.*

cc. *Arteriae tarseae plantares.*

b. Venen.

α. Oberflächliche (*Venae subcutaneae*).

1. *Arcus venosus dorsalis*, in die Wurzeln der *Vena saphena interna* und *externa* übergehend.

β. Tiefe, genau wie die Arterien sich verhaltend und diese begleitend; sie sind alle doppelt.

i. Saugadern.

a. Oberflächliche.

b. Tiefe.

Erklärungen

der chirurgisch-anatomischen Tafeln.

I. Tafel.

Beleuchtet den Bau der vordern Gegenden des Kopfes, Halses und eines Theils der Brust-Schultergelenkgegend, und gibt Erläuterungen zur Unterbindung verschiedener Arterien, zur Durchschneidung einiger Kopfnerven und zur künstlichen Nasenbildung.

Figur 1.

Gibt eine Darstellung des Baues der rechten Hälfte der Stirngegend, der Augengegend, Wangengegend und Backengegend, so wie der Nasen-, Mund- und Kinngegend. An der linken Seite des Antlitzes zeigt sie die Blosslegung des *Nervus supraorbitalis*, *infraorbitalis* und *mentalis* zum Behufe ihrer Durchschneidung, so wie die Blosslegung der *Art. facialis* über dem Mundwinkel zum Behufe ihrer etwaigen Unterbindung. Ferner gibt sie eine Darlegung des Baues der linken Hälfte der Brustzungenbeingegend und des Axillartheils der linken Brustschultergelenkgegend. An der rechten Seite des Halses beleuchtet sie die Unterbindung der *Arteria carotis communis*, und an der rechten Brust-Schultergelenkgegend die der *Arteria axillaris*.

Gegenden.

I. Gegenden des Schädels (*Regiones cranii*).

AA. α. Rechte und linke Hälfte der Stirngegend (*Regio frontalis*).

a. Obere Grenze.

b. Aeussere Grenze.

c. Untere Grenze.

BB. Vorderster Theil der Scheitelgegend (*Regio parietalis*).

CC. Vorderer Theil der Schläfengegend (*Regio temporalis*).

f. Oberes Ende des äussern und innern Kopfes desselben Muskels (*Caput externum et internum tricipitis femoris*).
g. Spanner der Schenkelbinde (*M. tensor fasciae latae*).
h. Vorderer und unterer Theil des mittleren und kleinen Gesässmuskels (*M. glut. med. et minimus*).
i. Aeusserer Hüftlochmuskel (*M. obturator externus*).

g. Knöcherne Grundlage.

a. Vorderer und äusserer Umfang des untern Theils des Hüftbeins (*Os coxale*) (mit Ausnahme der zwischen den beiderseitigen *Foramina obturatoria* liegenden Theile der Schoosbeine) mit der Gelenkpfanne (*Acetabulum*).

α. Hüftloch (*Foramen obturatorium*).

b. Oberes Ende des Oberschenkelbeins (*Caput, collum et trochanteres femoris*).

h. Hüftlochmembran (*Membrana obturatoria*).
i. Hüftlochkanal (*Canalis obturatorius*).

a. *Sulcus obturatorius* des Horizontalastes des Schoosbeins.
b. Ausschnitt des obern Randes der Hüftlochmembran.
c. Inhalt des Kanals.

α. *Arteria obturatoria.*
β. *Ven. obturatoria.*
γ. *N. obturatorius.*
δ. *Vas. lymphatica.*

. Hüftgelenk (*Articulatio coxae.*)

a. Gelenkpfanne (*Acetabulum*).

α. *Incisura acetabuli.*
β. *Fovea acetabuli.*

b. Gelenkkopf des Oberschenkelbeins (*Caput femoris*).

α. *Fovea capitis.*

c. Schenkelhals (*Collum femoris*).
d. Faserknorpelrand der Gelenkpfanne, Knorpellippe (*Labrum glenoidale acetabuli*).
e. Rundes Schenkelband (*Lig. teres femoris*).

α. *Lig. fibrosum.*
β. Synovialscheide (*Vagina synovialis*).
γ. Arterie für den Schenkelkopf (*Art. capitis femoris*), ein Ast der Hüftgelenkarterie (*Art. acetabuli*).
δ. Fett- und Bindegewebe.

f. Synovialhaut oder Synovialkapsel (*Capsula synovialis*).
g. Faserkapsel (*Capsula fibrosa*).

α. *Lig. ileofemorale.*
β. *Lig. pubofemorale.*
γ. *Lig. ischiofemorale.*

i. *Musculus flex. hall. longus.*
k. Unteres Ende der Achillessehne.
l. Unteres Ende der Sehne des *M. plantaris.*
m. Hinterer Theil des *M. abductor hallucis.*
n. Hinterer Theil des *M. abductor digiti quinti.*
o. Hinterer Theil des *Musc. flexor digitor. comm. brevis.*
p. *Musculus quadratus plantae.*
q. Hinterer Theil des *M. adductor* und *flexor brevis hallucis.*

f. Synovialscheiden um die Sehnen (*Vaginae synoviales tendinum*).
g. Knöcherne Grundlage.
  a. Unteres Ende des Schienbeins mit dem innern Knöchel (*Malleolus int.*).
  b. Unteres Ende des Wadenbeins und äusserer Knöchel (*Malleolus extern.*).
  c. Fusswurzelknochen (*Ossa tarsi*).
    α. Sprungbein (*Talus s. Astragulus*).
    β. Fersenbein (*Calcaneus*).
    γ. Kahn- oder Schiffbein (*Os naviculare s. scaphoideum*).
    δ. Würfelbein (*Os cuboideum*).
    ε. Keilbeine (*Ossa cuneiformia*).
      1. *Os cuneiforme primum.*
      2. *Os* „ *secundum.*
      3. *Os* „ *tertium.*
  d. Hintere Enden (*Bases*) der Mittelfussknochen.
h. Fussgelenk (*Articulatio pedis*).
  a. *Cavitas glenoidalis tibiae.*
  b. Gelenkfläche des äussern Knöchels.
  c. Gelenkknopf des Sprungbeins (*Condylus tali*).
  d. Synovialhaut.
  e. Faserbänder (*Ligg. fibrosa articulationis pedis*).
    α. Vorderes (*Lig. fibr. anter.*).
    β. Hinteres (*Lig. fibr. poster.*).
    γ. Seitliche (*Ligg. fibr. lateralia*).
      1. Inneres (*Lig. fibr. lat. internum s. deltoideum*).
      2. Aeusseres (*Lig. fibr. lat. externum*).
        aa. *Lig. fibulare tali anticum.*
        bb. *Lig. fibulare tali posticum.*
        cc. *Lig. fibulare calcanei.*
i. Fusswurzelgelenke (*Articulationes tarsi*).
  a. Gelenk zwischen Talus und Calcaneus (*Articulatio talo-calcanea*).
  b. Gelenk zwischen Talus, Calcaneus und dem Os naviculare (*Articulatio talo-calcaneo-navicularis*).

c. Gelenk zwischen Calcaneus und dem Os cuboideum (*Articulatio calcaneo-cuboidea*).
d. Gelenk zwischen den Ossa cuneiformia, dem Os cuboideum und naviculare (*Articulatio cuneo-cuboideo-navicularis*).
e. Synovialhäute dieser Gelenke.
f. Faserbänder derselben (*Ligg. fibrosa tarsi*).

α. *Ligg. fibrosa tarsi dorsalia.*
β. *Ligg. fibr. tarsi plantaria.*
γ. *Ligg. fibros. tarsi interossea s. intertarsea.*
1. *Ligg. fibrosa sinus tarsi.*

k. Mittelfussgelenke (*Articulationes tarso-metatarseae*).

a. Gelenk des Mittelfussknochens der grossen Zehe (*Articulatio ossis metatarsi hallucis*).

α. Vordere Gelenkfläche des *Os cuneiforme primum.*
β. Gelenkfläche der Basis des Mittelfussknochens der grossen Zehe.
γ. Synovialhaut.
δ. Faserbänder (*Ligg. fibrosa*).

1. *Lig. fibr. dorsale.*
2. *Lig. fibr. plantare.*
3. *Lig. fibros. laterale s. externum.*

b. Gemeinsames Gelenk der übrigen Mittelfussknochen (*Articulatio metatarsea communis*), zwischen der dritten und vierten Zehe meistens in 2 Abtheilungen getrennt.

α. Vordere Gelenkfläche des *Os cuneiforme* II. und III.
β. „ „ „ *Os cuboideum.*
γ. Gelenkfläche der Basis des Mittelfussknochens der zweiten bis fünften Zehe.
δ. Synovialhäute.
ε. Faserbänder (*Ligg. fibrosa tarsometatarsea*).

1. *Ligg. fibrosa dorsalia.*

aa. *Ligg. trigemina.*
bb. *Ligg. bigemina.*

2. *Ligg. fibrosa plantaria.*

aa. *Ligg. bifurcata, sublime et profundum.*
bb. *Lig. rectum oss. metatarsi secundi.*
cc. *Lig. laciniatum.*
dd. *Lig. transversum.*

3. *Ligg. lateralia.*

aa. *Lig. laterale internum oss. metatarsi secundi.*
bb. *Ligg. lateralia externa oss. metatarsi tertii.*
cc. *Ligg. cruriata oss. metatarsi tertii.*

l. Blutgefässe.

a. Arterien.

α. Ende der *Arteria tibialis antica.*

1. *Art. maleolaris ant. interna.*
2. *Art. maleolaris ant. externa.*

β. *Ramus anterior arteriae fibularis.*

γ. Rückenarterie des Fusses (*Art. dorsalis pedis*).

1. *Art. tarseae externa.*
2. *Aa. metatarsea.*
3. *Aa. tarseae internae.*
4. *Ram. plantaris profundus.*

δ. *Ramus posterior arteriae fibularis.*

1. *Art. malleolaris externa posterior.*
2. *Art. calcaneae externae.*

ε. Ende der *Arteria tibialis postica.*

1. *Art. malleolaris interna posterior.*
2. *Arteriae calcaneae internae.*

ζ. *Arteriae plantares.*

1. *A. plantaris interna.*
2. *A. plantaris externa.*

b. Venen.

α. Oberflächliche.

1. *Vena saphena interna.*
2. *Vena saphena externa.*

β. Tiefe, wie die Arterien sich verhaltend und überall doppelt.

m. Saugadern, wie oben.

n. Nerven.

a. Oberflächliche.

α. Endzweige des *N. saphenus major.*

β. Innerer und mittlerer Hautnerv des Fussrückens (*N. cutan. dorsi pedis internus et medius*) vom oberflächlichen Aste des Wadenbeinnerven.

γ. Aeusserer Hautnerv des Fussrückens (*N. cutan. dorsi pedis externus*) vom *Nerv. communicans tibialis et peronaei* gemeinschaftlich gebildet.

δ. *Nervi calcanei externi*, ebendaher.

ε. *Nervi calcanei interni* vom *N. tibialis.*

ζ. *Nervi cutanei plantares* von demselben.

b. Tiefe.

α. *Ramus profundus nervi peronaei.*

β. *Nervus tibialis.*

γ. *Nervi plantares.*

1. *N. plantaris internus.*
2. *N. plantaris externus.*

F. Mittelfussgegend (*Reg. metatarsi*).

a. Aeussere Haut.

α. Des Fussrückens.
β. Der Fusssohle.

b. Subcutane Schichte.

α. Des Fussrückens, fettarm oder selbst fettlos.
β. Der Fusssohle, fettreich.

c. Fussbinde.

α. Fussrückenbinde (*Fascia dorsalis pedis*).
β. Fusssohlenbinden (*Fasciae plantaris*).

α. Fascia plantaris media.
β. Fasciae plantares laterales, externa et interna.

d. Muskeln.

α. Des Fussrückens.

α. Sehnen des *M. extensor digitor. comm. longus.*
β. Sehne des *M. extens. hall. longus.*
γ. Kurzer gemeinsamer Zehenstrecker (*M. extensor digit. comm. brevis*).

β. Der Fusssohle.

α. M. flexor digit. comm. brevis.
β. Sehnen des *M. flexor digit. comm. longus.*
γ. Spulmuskeln (*Mm. lumbricales*).
δ. Abzieher der grossen Zehe (*M. abduct. hall.*).
ε. Kurzer Beuger der grossen Zehe (*M. flex. hall. brevis*).
ζ. Anzieher der grossen Zehe (*M. adduct. hall.*).
η. Abzieher der kleinen Zehe (*M. abductor digit. minimi*).
θ. Kurzer Beuger der kleinen Zehe (*M. flex. digit. minimi*).

c. In den Zwischenräumen zwischen den Mittelfussknochen.

α. Aeussere Zwischenknochenmuskeln (*Mm. interossei externi*).
β. Innere Zwischenknochenmuskeln (*Mm. interossei interni*).

e. Knöcherne Grundlage.

α. Mittelfussknochen der ersten bis fünften Zehe (*Ossa metatarsi*).
β. Hintere Gelenkenden der ersten oder hintersten Zehenglieder (*Phalanges posteriores s. primae digitorum*).

f. *Ligg. fibrosa metatarsi.*

α. *Ligg. baseos ossium metatarsi.*
α. Ligg. dorsalia.

β. *Ligg. plantaria.*

aa. *Lig. jugale.*

γ. *Ligg. intermedia s. interossea.*

b. *Ligg. capitulorum oss. metatarsi.*

g. Hintere Zehengelenke (*Articulationes digitorum posteriores*).

a. Köpfchen der Mittelfussknochen (*Capitula oss. metatarsi*).

b. Gelenkflächen der hintern Enden der ersten oder hintern Zehenglieder.

c. Synovialhäute oder Synovialkapseln.

d. Faserbänder.

α. *Ligg. lateralia.*

β. *Lig. plantare.*

h. Blutgefässe.

a. Arterien.

α. *Arteriae interosseae dorsales*, I.—IV.

1. *Rami perforantes.*

2 *Arteriae digitales dorsales.*

β. *Ram. plantaris profundus arteriae dorsalis pedis.*

γ. *Arteria plantaris interna.*

1. *Art. digit. plant. hall. interna.*

δ. *Arteria plantaris externa.*

1. *Ramus superficalis.*

aa. *Arteria digital. plant. digiti minimi externa.*

2. *Ramus profundus.*

aa. *Arcus plantaris.*

αα. *Arteriae perforantes posteriores.*

bb. *Arteriae digitales communes s. interosseae plantares.*

αα. *Arteriae perforantes anteriores.*

ββ. *Arteriae digitales plantares, externae et internae.*

cc. *Arteriae tarseae plantares.*

b. Venen.

α. Oberflächliche (*Venae subcutaneae*).

1. *Arcus venosus dorsalis*, in die Wurzeln der *Vena saphena interna* und *externa* übergehend.

β. Tiefe, genau wie die Arterien sich verhaltend und diese begleitend; sie sind alle doppelt.

i. Saugadern.

a. Oberflächliche.

b. Tiefe.

k. Nerven.

α. Oberflächliche und tiefe des Fussrückens sind dieselben, welche in voriger Gegend angeführt wurden.

b. In der Fusssohle.

α. *Nervi cutanei plantares* von den *Nn. plantares.*

β. *Nerv. plantaris internus.*

1. *Nervus digitalis plantaris hall. internus.*
2. *Nerv. digitales plantares communes* I.—III.

γ. *Nerv. plant. externus.*

1. *Ram. superficialis.*

aa. *Nerv. digitalis plant. comm.* IV.
bb. *Nerv. digital. plant. digiti quinti externus.*

2. *Ram. profundus*, zu den Muskeln in der Tiefe, besonders zum *Nn. adductor hall.* gehend.

§. Zehengegend (*Reg. digitorum pedis*).

a. Aeussere Haut der Zehen.

α. Nägel derselben.

b. Subcutane Bindegewebsschichte.

c. Sehnenscheiden (*Vaginae fibrosae tendinum*).

d. Muskeln.

α. Sehnen des langen und kurzen Zehenbeugers.
b. Sehnen des langen Beugers der grossen Zehe.
c. Sehnen des gemeinsamen langen und kurzen Zehenstreckers.
d. Ansätze der Sehnen der *Mm. lumbricales et interossei.*
e. Sehnen des langen Streckers der grossen Zehe.

e. Knöcherne Grundlage.

α. Hintere Zehenglieder (*Phalanges posteriores*).
b. Mittlere Zehenglieder (*Phalanges mediae*).
c. Vordere oder Nagelglieder (*Phalanges anteriores*).

f. Mittlere und vordere Zehengelenke (*Articulationes digitorum mediae et anteriores*), sind wie bei den Fingern gebaut.

g. Blutgefässe.

α. Arterien.

α. Rückenarterien der Zehen (*Aa. digital. dorsales*), sind sehr schwach.
β. Arterien an der Sohlenfläche der Zehen (*Arteriae digitales plantares, externae et internae*).

b. Venen.

α. Oberflächliche, unter der Haut engmaschige Netze bildend.
β. Tiefe, den Arterien in ihrem Laufe folgend.

h. Saugadern.
i. Nerven.
   a. Nerven der Rückenseite der Zehen (*Nn. digitales dorsales*).
      α. Zweige des *Nerv. cutaneus dorsi pedis internus et medius* vom oberflächlichen Aste des Wadenbeinnerven.
      β. Zweige des *Ram. profundus nervi peronaei.*
      γ. Zweige des *Nerv. cutan. dorsi pedis externus.*
   b. Nerven der Sohlenfläche der Zehen (*Nn. digitales plantares*).
      α. Zweige des *Nervus plantaris internus.*
      β. Zweige des oberflächlichen Astes des *Nerv. plantaris externus.*

Erklärungen

der chirurgisch-anatomischen Tafeln.

I. Tafel.

Beleuchtet den Bau der vordern Gegenden des Kopfes, Halses und eines Theils der Brust-Schultergelenkgegend, und gibt Erläuterungen zur Unterbindung verschiedener Arterien, zur Durchschneidung einiger Kopfnerven und zur künstlichen Nasenbildung.

Figur 1.

Gibt eine Darstellung des Baues der rechten Hälfte der Stirngegend, der Augengegend, Wangengegend und Backengegend, so wie der Nasen-, Mund- und Kinngegend. An der linken Seite des Antlitzes zeigt sie die Blosslegung des *Nervus supraorbitalis*, *infraorbitalis* und *mentalis* zum Behufe ihrer Durchschneidung, so wie die Blosslegung der *Art. facialis* über dem Mundwinkel zum Behufe ihrer etwaigen Unterbindung. Ferner gibt sie eine Darlegung des Baues der linken Hälfte der Brustzungenbeingegend und des Axillartheils der linken Brustschultergelenkgegend. An der rechten Seite des Halses beleuchtet sie die Unterbindung der *Arteria carotis communis*, und an der rechten Brust-Schultergelenkgegend die der *Arteria axillaris*.

Gegenden.

I. Gegenden des Schädels (*Regiones cranii*).

AA. α. Rechte und linke Hälfte der Stirngegend (*Regio frontalis*).

a. Obere Grenze.

b. Aeussere Grenze.

c. Untere Grenze.

BB. Vorderster Theil der Scheitelgegend (*Regio parietalis*).

CC. Vorderer Theil der Schläfengegend (*Regio temporalis*).

II. Gegenden des Antlitzes (*Regiones faciei*).

D. Nasengegend (*Regio nasalis*).

c. Obere Grenze.
g. Untere Grenze.
d. Seitliche Grenzen.

E. Mund- oder Lippengegend (*Regio oris s. labialis*).

g. Obere Grenze.
h. Untere Grenze.
d. Seitliche Grenzen.

F. Kinngegend (*Reg. mentalis*).

h. Obere Grenze.
d. Seitliche Grenzen.
Untere Grenze, vom untern Rand des Unterkiefers gebildet.

G. Augengegend (*Regio ocularis s. arbitalis*).

c. Obere Grenze.
f. Untere Grenze.
d. Innere Grenze.
e. Aeussere Grenze.

H. Wangengegend (*Reg. genae s. zygomatico-maxillaris*).

f. Obere Grenze.
g. Untere Grenze.
d. Innere Grenze.
e. Aeussere Grenze.

II. α. Backengegend (*Regio bucalis*).

I. Oberer Theil oder eigentliche Backe (*Bucca*).

g. Obere Grenze.
h. Untere Grenze.
d. Innere Grenze.
e. Aeussere Grenze.

I. α. Unterer oder Maxillartheil.

h. Obere Grenze.
d. Innere Grenze.

K. Kaumuskelgegend (*Reg. masseterica*).

c'. Obere Grenze.

III. Halsgegenden (*Regiones colli*).

A. Brust-Zungenbeingegend (*Regio sternohyoidea*).

i. Obere Grenze.

k. Seitliche Grenzen.

l. Untere Grenze.

B. Seitliche Halsgegend (*Reg. colli lateralis*) oder Oberschlüsselbeingegend (*Reg. supraclavicularis*).

k. Innere Grenze.

l. Untere Grenze.

m. Aeussere Grenze.

IV. Brustgegenden (*Regiones thoracis*).

CC. α. Brust-Schultergelenkgegend (*Regio thoracico-humeralis*).

C. Seitliche Brust- oder Brustdrüsengegend (*Reg. lateralis pectoris s. mammaria*).

l. Obere Grenze.

n. Innere Grenze.

o. Aeussere Grenze.

C. α. Schultergelenkgegend (*Reg. articulationis humeri*).

o. Innere Grenze.

p. Untere Grenze.

D. Mittlere Brust- oder Brustbeingegend (*Regio mediana pectoris s. sternalis*).

l. Obere Grenze.

n. Seitliche Grenzen.

Bau der Gegenden des Kopfes (I. u. II.).

1. Rechter Stirnmuskel (*M. frontalis*).
2. Vorderer Theil der Sehnenhaube (*Galea aponeurotica*), in welche der vorhergehende Muskel übergeht.
3. Nasentheil des Stirnmuskels (*Pars nasalis musculi frontalis s. M. procerus nasi*).
4. Rechter Kreismuskel der Augenlider oder Augenliderschliesser (*M. orbicularis palpebrarum*).
5. Inneres Augenlidband (*Lig. palpebrale internum*) der rechten Seite.
6. Ein blossgelegtes Stück des linken Augenliderschliessers.

7. Linkes inneres Augenliderband.
8. Zusammenpresser der Nase (*M. compressor narium*).
9. Heber der Oberlippe und des Nasenflügels (*M. levator labii superioris alaeque nasi*).
10. Eigentlicher Heber der Oberlippe (*M. levator labii superioris proprius*).
11. Kleiner Jochbeinmuskel (*M. zygomaticus minor*).
12. Heber des Mundwinkels (*M. levator anguli oris*).
13. Kreismuskel des Mundes (*M. orbicularis oris*).
14. Grosser Jochbeinmuskel (*M. zygomaticus major*).
15. Backenmuskel (*M. buccinator*).
16. Herabzieher des Mundwinkels (*M. depressor anguli oris s. triangularis oris*).
17. Viereckiger Kinnmuskel (*M. quadratus menti*).
18. Heber des Kinnes (*M. levator menti*).
19. Antlitztheil des Hautmuskels des Halses (*Pars facialis musculi subcutanei colli s. M. risorius*).
20. Vorderer Rand des Kaumuskels (*M. masseter*).
21. Der um den vorhergehenden sich herumschlagende und sich einwärtswendende Stenonische Gang, (*Ductus Stenonianus*), welcher, den Backenmuskel durchbohrend, in das *Cavum buccale* einmündet.
22. Oberer und unterer Thränenpunkt (*Puncta lacrymalia*) oder Eingänge zu den Thränenkanälchen.
23. Erweiterungen (*Sinus*) der Anfänge der Thränenkanälchen (*Canaliculi lacrymales*), durch Ausstülpung ihrer Wandung nach oben und unten gebildet.
24. Thränensack (*Saccus lacrymalis*).
25. Oberes blindes Ende desselben.
27. Stirnast der oberflächlichen Schläfenarterie (*Ram. frontalis arteriae temporalis superficialis*).
28. Das über dem innern Augenwinkel aus der Augenhöhle hervorkommende Ende der Augenarterie (*Art. ophthalmica*), welche hier in drei Aeste ausläuft, nämlich in die gemeinsame innere Augenliderarterie, in die Nasenrückenarterie und in die Stirnarterie.
29. Gemeinsame innere Augenliderarterie (*Arteria palpebralis*

int. communis), welche in die obere innere und untere innere Augenlidarterie sich theilt.

29′. Obere innere Augenlidarterie (*Art. palpebralis interna superior*).

29″. Untere innere Augenlidarterie (*Art. palpebralis int. inferior*).

30. Linke Stirnarterie (*Art. frontalis*) von der Muskelschichte noch überdeckt.

30′. Rechte Stirnarterie, auf dem Stirnmuskel emporsteigend.

30″. Anastomosen derselben mit dem Stirnast der Schläfenarterie.

30‴. Zweige derselben zur subcutanen Fettschichte und zur äussern Haut.

31. Nasenrückenarterie (*Art. dorsalis nasi*).

32. Zweig derselben zum Thränensack.

33. Anastomose zwischen den beiderseitigen Nasenrückenarterien.

34. Stirnäste der beiden Nasenrückenarterien.

35. Absteigende oder Nasenzweige derselben Arterien.

36. Verbindung der Nasenrückenarterie mit der *Arteria facialis*.

37. Oberflächliche Arterien der Augenlider, welche theils aus der oberflächlichen Schläfenarterie, theils aus der Antlitzarterie, theils aus der Augenarterie kommen.

38. Antlitzarterie (*Arteria facialis*).

39. Ein Ast derselben zur Backe, besonders zum Backenmuskel (*Ram. buccinatorius*).

40. Oberflächliche Arterien der Unterlippe, welche aus der unter dem Kreismuskel der letztern gelegenen *Arteria coronaria labii inferioris* stammen.

41. Oberflächliche Arterien der Oberlippe, in gleicher Weise Zweige der *Arteria coronaria labii superioris*.

42. Eine oberflächliche Arterie der Oberlippe (*A. superficialis labii superioris*), aus der *Arteria facialis*.

42′. Zweige zur Seite der Nase (*Rami lateralis nasi*).

43. Oberflächliche Venen der Stirngegend (*Venae subcutaneae frontis*).

43′. Verbindung derselben mit den Venen der Scheitelgegend.

43″. Verbindung ebenderselben mit denen der Schläfengegend.

43‴. Desgleichen mit den Venen der Augengegend, besonders mit der *Vena supraorbitalis* (vgl. Fig. 2. Gα. 40) und den Venen der Nasengegend.

44. Mittlere Stirnvene (*Vena mediana frontis*).

45. Verbindung dieser, über der Nasenwurzel gabelig sich theilenden, Vene mit der Augenvene (47) und vordern Antlitzvene (49).

46. Verbindung mit der Vene des Supraorbitalrandes (*V. supraorbitalis transversa s. marginis supraorbitalis*).

47. Anfangstheil der Augenvene (*Vena ophthalmica cerebralis*), neben der Austrittsstelle der Augenarterie in die Augenhöhle eindringend.

48. Oberflächliche Venen der Augenlider (*Venae palpebrales subcutaneae*), ein grobmaschiges Netz auf dem Augenlidschliesser bildend. Die aus diesem Netze abziehenden Stämmchen führen theils in die oberflächliche Schläfenvene, theils in die quere Oberaugenhöhlenvene, theils in den Anfang der Augenvene, theils endlich in die vordere Antlitzvene.

49. Vordere Antlitzvene (*Vena facialis anterior*), am innern Augenwinkel mit der Augen- und mittlern Stirnvene in Verbindung stehend.

50. Nasenrückenvenen (*Venae dorsales nasi*), welche beiderseits des Nasenrückens emporsteigen, um in den Anfangstheil der *Vena facialis anterior* sich einzusenken.

51. Verbindung der beiderseitigen Nasenrückenvenen unter sich und mit der *Vena mediana frontis*.

52. Venen, von der Seite der Nase zur vordern Antlitzvene gehend.

53. Obere Lippenvene (*Vena labialis superior*).

54. Venen vom untern Augenlid (*Ven. palpebral. inf.*), zur *Vena facialis anterior* herabsteigend.

55. Tiefer Ast der vordern Antlitzvene (*Ram. profundus venae facialis anterioris*), durch den Zusammenfluss derjenigen Venen gebildet, welche den Endästen der *Arteria maxillaris interna* entsprechen; daher man denselben auch *Vena maxillaris interna anterior* nennt.

56. Mittlere Lippenvene (*Vena labialis media*), welche ihre Wurzeln theils aus der Oberlippe, theils aus den Mundwinkeln, theils aus der Unterlippe empfängt und in den, die Backengegend durchziehenden, Theil der vordern Antlitzvene sich ergiesst.

57. Oberflächliches Venennetz der Oberlippe.
58. Desgleichen der Unterlippe und des Kinns.
59. Die aus diesem Venennetz hervorkommende untere Lippenvene (*Vena labialis inferior*), welche schräg nach aussen zur vordern Antlitzvene emporsteigt.
60. Venen, welche aus dem oberflächlichen Netze des Kinns über den Unterkieferrand herabsteigen, um in die *Vena submentalis* sich zu ergiessen.
61. Eine Vene, welche aus demselben Venennetze in der Mitte des Kinns über den Unterkieferrand herabsteigt, um in die *Vena submentalis mediana* (Fig. 7., 32, 33) sich einzusenken.
62. Zweige des Oberaugenhöhlennerven (*N. supraorbitalis*), welche den *M. frontalis* durchbrechen, um an der Oberfläche desselben zur Haut der Stirngegend und des Scheitels emporzusteigen.
63. Nerven des obern Augenlides (*Nervi palpebrales superiores*), von dem Oberaugenhöhlennerven stammend.
64. Nerven des untern Augenlides (*Nervi palpebralis inferiores*), vom *Nervus infraorbitalis* stammend.
65. Unteraugenhöhlennerv (*Nerv. infraorbitalis*). Nach seinem Austritt aus dem Unteraugenhöhlenloch löst er sich in eine Anzahl Zweige auf, von denen ein Theil einwärts zur Nase (*Ri. nasales*), andere abwärts zur Oberlippe (*Ri. labiales s. Nervi labiales superiores*), noch andere aufwärts zu dem untern Augenlide (54) sich begeben, und endlich 1—3 Fäden auswärts sich wenden, um mit Backenzweigen des *Nerv. facialis* sich zu verbinden.
66. Oberflächliche Zweige der Oberlippennerven, welche an die Haut des Lippenrandes und an die äussere Haut der Oberlippe sich begeben.
67. Backen- und Wangenzweige des Antlitznerven (*Nervus facialis*).
68. Backennerv (*Nervus buccinatorius*) vom *Nervus trigeminus*, der seine Zweige theils an die äussere Haut der Backe und des Mundwinkels, theils an die Schleimhaut dieser Theile sendet.
68′. Verbindung des vorhergehenden Nerven mit dem *Nervus facialis*.
69. Antlitzsaugadern (*Vasa lymphatica facialia anteriora*), welche, von der Stirne herabkommend, dem Laufe der vordern Antlitzvene

folgen und unter dem Unterkieferrand in die *Glandulae lymphat. submaxillares* sich einsenken.

70. Eine auf der äussern Seite des Unterkieferrandes liegende Lymphdrüse (*Gl. lymphatica facialis*).

71. Ausführende Gefässe derselben (*Vasa efferentia*), welche in die *Glandulae lymphaticae submaxillares* (Fig. 7., 47) hinabgehen.

72. Aeussere Haut und subcutane Fettschichte.

A. Durchschneidung des Oberaugenhöhlennerven. (*Dissectio nervi supraorbitalis.*)

Dieser Nerv wird, wenn man ihn unmittelbar nach seinem Austritt aus dem *Foramen supraorbitale* durchschneiden will, am sichersten durch einen queren, in der Richtung des Oberaugenhöhlenrandes angelegten und 1 — 1½ Zoll langen Einschnitt getrennt, welcher, durch die Weichtheile bis auf den Knochen eindringend, so angelegt wird, dass die Mitte desselben über die Mitte einer horizontalen Linie zu liegen kommt, welche man von der Nasenwurzel nach dem äussern Augenhöhlenrand sich gezogen denkt. Mit der Durchschneidung des Nerven werden zugleich auch die ihn durch das *Foramen supraorbitale* begleitenden Blutgefässe mit durchschnitten. Noch besser wäre es freilich und mehr Erfolg versprechend, wenn man den Nerven vor seinem Durchgang durch das Oberaugenhöhlenloch durchschneiden würde. (Vgl. hierüber *mein* Handbuch der chir. Anatomie. Th. II. Bd. I. Seite 298.)

Die in der Wunde sichtbaren Theile sind:

73. Durchschnitt der äussern Haut und subcutanen Fettschichte.

74. Durchschnitt der Muskelschichte (*Stratum externum musculi orbicularis palpebrarum et musculus frontalis*).

75. Blosgelegter Oberaugenhöhlenrand (*Margo supraorbitalis*).

75′. Das die *Incisura supraorbitalis* brücken-artig überspannende Band (*Ligamentum supraorbitale*). Wenn das Band verknöchert, was sehr häufig vorkommt, so ist die *Incisura supraorbitalis* in ein *Foramen supraorbitale* umgewandelt.

76. Oberaugenhöhlennerv (*Nervus supraorbitalis*) vor seinem Durchtritt durch das *Foramen supraorbitale*.

76′. Derselbe nach seinem Durchgang.

77. Oberaugenhöhlenarterie (*Art. supraorbitalis*), welche, von der *Arteria ophthalmica* stammend, mit dem Nerven an seiner innern Seite liegend, durch das *Foramen supraorbitale* geht.

78. Die der vorhergehenden Arterie entsprechende Vene (*Vena supraorbitalis*). Sie dringt an der äussern Seite des Nerven durch das Oberaugenhöhlenloch, nimmt während des Durchganges durch dieses in der Regel die *Vena diploica frontalis* noch auf, und ergiesst sich dann in der Augenhöhle in die *Vena ophthalmica*. Diese Vene ist indess nicht mit jener zu verwechseln, welche ich die quere Oberaugenhöhlenvene (*Vena supraorbitalis transversa*) nenne. (Vergl. Fig. 2. 40.).

B. Durchschneidung des Unteraugenhöhlennerven im *Canalis infraorbitalis.*

(*Dissectio nervi infraorbitalis*).

Durch einen queren Einschnitt, den man auf die Mitte des Unteraugenhöhlenrandes anlegt, und welcher durch alle Weichtheile bis auf den Knochen eindringt, legt man den *Margo infraorbitalis* bloss, wonach man sodann zum vordern Theil der untern Augenhöhlenwand eindringen und den *Canalis infraorbitalis* zum Behufe der Durchschneidung des darin liegenden Nerven leicht eröffnen kann. (Vgl. *mein* oben angeführtes Handb. S. 472.)

Die Theile der Wände sind:

79. Durchschnitt der äussern Haut, der subcutanen Bindegewebsschichte und der vom Augenliderschliesser gebildeten Muskelschichte.

80. Durchschnitt der Augenliderbinde (*Fascia palpebralis*).

81. Unterer schräger Augenmuskel (*M. obliquus oculi inferior*), ein wenig aufgehoben.

82. Augenmuskelbinde (*Fascia musculorum bulbi*).

83. Vorderer Theil der untern Wand der Augenhöhle.

84. Unteraugenhöhlennerv (*Nerv. infraorbitalis*) im *Canalis infraorbitalis* zur Durchschneidung blossgelegt durch das Wegbrechen der sehr dünnen obern Canalwand.

Γ. Durchschneidung des *Nervus infraorbitalis* nach seinem Austritt aus dem *Foramen infraorbitale.*

Ein etwa 1 Zoll langer Einschnitt, welcher 4—6 Linien aufwärts von dem obern Theil der innern Grenzlinie (d) der Wangengegend (H) dicht unter dem Unteraugenhöhlenrand beginnt und schräg nach unten und innen, in der Richtung nach dem untern innern Winkel derselben Gegend, herabgeführt wird, dringt, nach Durchschneidung aller den Knochen deckenden Weichtheile, in einer Tiefe von 4—5 Linien gerade auf den, aus dem Infraorbitalloche hervorkommenden, Nerven.

Die in der Wunde wahrnehmbaren Theile sind:

85. Durchschnitt der äussern Haut.
86. Durchschnitt der hier sehr dicken subcutanen Fettschichte nebst Muskeln (*M. levator labii superioris proprius*).
87. Unteraugenhöhlennerv (*Nerv. infraorbitalis*).

Δ. Unterbindung der Antlitzarterie über dem Mundwinkel. (*Ligatio arteriae facialis supra oris angulum.*)

Diese Arterie wird durch einen etwa 1 Zoll langen Einschnitt blossgelegt, welcher den über dem Mundwinkel liegenden Theil der innern Grenzlinie (d) der Backengegend (J) in schräger, von oben und aussen nach unten und innen laufender, Richtung mit seiner Mitte kreuzt.

88. Durchschnitt der äussern Haut.
89. Durchschnitt der subcutanen Fettbindegewebsschichte und Muskeln.
90. Die zu unterbindende Arterie, im Grunde der Wunde sichtbar.

E. Durchschneidung des Kinnnerven. (*Dissectio nervi mentalis.*)

Ein Einschnitt, welcher von der Stelle einer senkrecht vom Mundwinkel zum Unterkieferrand herabgezogenen Linie, wo deren drittes Viertheil in das untere Viertheil übergeht, beginnt, und schräg nach oben und etwas nach auswärts verläuft, führt, nach Durchschneidung der den Knochen deckenden Weichtheile, gerade auf den Nerven.

Oder:

Man macht in der Mitte einer Linie, die vom Mundwinkel senkrecht zum Unterkieferrand herabgezogen gedacht wird, einen senkrechten Einschnitt bis auf den Knochen, wo man, nachdem die äussere Wundlefze vom Knochen etwas abgelöst, 1—2 Linien unter dieser auf den Nerven zuverlässig stösst.

91. Durchschnitt der äussern Haut.
92. Durchschnitt der subcutanen Fettschichte nebst den durchschnittenen Muskeln.
93. Kinnnerv (*N. mentalis*), gerade aus dem Kinnloche hervorkommend.

Bau der Gegenden des Halses und des obern Theils des Thorax (III. u. IV.).

1. Durchschnitt der äussern Haut und der subcutanen Fettschichte.
2. Schildknorpel des Kehlkopfes (*Cartilago thyreoidea laryngis*).
3. Ausschnitt desselben (*Incisura thyreoidea*).
4. Grosses Horn des Zungenbeins (*Cornu majus ossis hyoidei*).
5. Mittleres Ring-Schildknorpelband (*Lig. crico-thyreoideum medium*).
6. Rechter Ring-Schildknorpelmuskel (*M. crico-thyreoideus*).
7. Brustbein-Zungenbeinmuskel (*M. sterno-hyoideus*).
8. Schulter-Zungenbeinmuskel (*M. omohyoideus*).
9. Brustbein-Schildknorpelmuskel (*M. sterno-thyreoideus*).
10. Schildknorpel-Zungenbeinmuskel (*M. thyreo-hyoideus*).
11. Kopfnicker (*M. sternocleidomastoideus s. Nutator capitis*).
11′. Dessen Brustbeinportion (*Portio sternalis*).
12. Ebendesselben Schlüsselbeinportion (*Portio clavicularis*).
13. Linke Hälfte der Schilddrüse (*Glandula thyreoidea*).
13′. Deren sog. mittleres Horn (*Cornu medium*), durch ein Muskelbündel oben am Zungenbein angeheftet.
14. Unterkieferspeicheldrüse (*Glandula [salivalis] submaxillaris*).
15. Oberster Theil der gemeinsamen Kopfarterie (*Art. carotis communis*).

15′. Theilung derselben in die *Carotis externa* und *interna*.

16. Anfangstheil der innern Kopfarterie (*Art. carotis interna*).

17. Anfangstheil der äussern Kopfarterie (*Art. carotis externa*).

18. Obere Schilddrüsenarterie (*Art. thyreoidea superior*). Die *Arteria laryngea superior*, welche von der hintern Seite der Biegung, welche der Anfang der Arterie bildet, abging und hinter den äussern Rand des *Musculus thyreohyoideus* sich schlug, ist nicht sichtbar.

18′. Ein Muskelzweig (*Ram. muscularis*).

19. Verzweigung an der Schilddrüse (*Ri. glandulares*).

20. Quere Arterienanastomose vor dem *Ligamentum crico-thyreoideum medium*, welche besonders die beiderseitigen *Rami crico-thyreoidei* der *Arteria thyreoidea superior* mit einander bilden; doch meistens steht sie auch mit der *Arteria laryngea superior* durch einen Zweig in Verbindung, der unter dem untern Rande des Schildknorpels beiderseits das *Ligamentum crico-thyreoideum medium* durchdringt.

21. Ein Zweig von der anderseitigen Schilddrüsenarterie, mit der diesseitigen eine Anastomose bildend.

22. Die unpaare oder unterste Schilddrüsenvene (*Vena thyreoidea ima*), welche ihre Wurzeln theils von dem mittlern Theil, theils von den Seitenlappen der Schilddrüse empfängt, steigt vor der Mitte der Luftröhre (*Trachea*) herab, um hinter dem *Manubrium sterni* in die *Vena anonyma sinistra* sich zu ergiessen.

23. Obere und mittlere Schilddrüsenvene (*Vena thyreoidea superior et media*), über die *Carotis communis* nach aussen laufend zur innern Drosselader (26).

23′. Obere Kehlkopfvene (*Vena laryngea superior*).

24. Unterkinnvene (*Vena submentalis*).

25. Vordere Antlitzvene (*Vena facialis anterior*).

26. Hintere Antlitzvene (*Vena facialis posterior*).

26′. Gemeinsame Antlitzvene (*Vena facialis communis*).

27. Innere Drosselvene (*Vena jugularis interna*).

28. Aeussere Drosselvene (*Vena jugularis externa*).

28′. Einmündung einer queren Halsvene, welche das Blut der oberflächlichen Nacken-, der queren Hals- und der queren Schulterblattarterie zurückführt.

28″. Innere Wurzel der *Vena jugularis externa*, welche dieselbe von der hintern Antlitzvene empfängt.

28‴. Aeussere Wurzel derselben, welche durch den Zusammenfluss der hintern Ohrvenen und Hinterhauptsvenen zusammengesetzt wird.

*. Zungenmuskelnerv (*N. hypoglossus s. motorius linguae*).

**. Absteigender Ast des vorhergehenden Nerven (*Ramus descendens nervi hypoglossi*).

Z. Unterbindung der gemeinsamen Kopfarterie. (*Ligatio arteriae carotidis communis.*)

Zur Blosslegung dieser Arterie wird ein $2\frac{1}{2}$ — 3 Zoll langer Schnitt am innern Rande des Kopfnickers angelegt, welcher von der Höhe des Zungenbeins oder des obern Randes des Schildknorpels beginnt und in der Höhe des Ringknorpels des Kehlkopfes endet. Nach Durchschneidung der äussern Haut, des *Musculus subcutaneus colli* und der Fascie des Halses, wird das darunter folgende Bindegewebe vorsichtig auseinander gedrängt, wonach man dann unter dem innern Rande des Kopfnickers die Arterie findet.

29. Aeussere Haut.
30. Subcutanes Fettbindegewebe.
31. Hautmuskel des Halses (*M. subcutaneus colli*).
32. Vorderer innerer Rand des Kopfnickers (*M. sternocleidomastoideus*).
33. Schulterzungenbeinmuskel (*M. omohyoideus*).
34. Rechter Lappen der Schilddrüse (*Gl thyreoidea*).
35. Gemeinsame Kopfarterie (*Art. carotis communis*), mit einer Ligatur umschlungen.
36. Innere Drosselvene (*Vena jugularis interna*).
37. Obere Schilddrüsenvene (*Vena thyreoidea superior*).
38. Absteigender Ast des *Nervus hypoglossus*.
39. Schlüsselbein (*Clavicula*).
40. Deltamuskel (*M. deltoideus*).
41. Brustbeinportion des Brustmuskels (*Portio sternalis musculi pectoralis majoris*).
41′. Oberer Randtheil der Sehne desselben.
42. Schlüsselbeinportion (*Portio clavicularis*) desselben Muskels,

deren mittlerer Theil weggenommen ist, um die Theile der *Fossa axillaris* sichtbar zu machen.

43. Unterschlüsselbeinmuskel (*M. subclavius*).
44. Kleiner Brustmuskel (*M. pectorales minor*).
45. Zweiköpfiger Armmuskel (*M. biceps brachii*).
46. Achselarterie (*Art. axillaris*).
47. Zweite oder Brust-Schulterarterie (*Art. thoracica secunda s. thoracico-acromialis*).
48. Ast derselben zu den Brustmuskeln (*Ram. thoracicus*).
49. Ast zum Deltamuskel (*Ram. deltoideus*).
50. Ast zum Acromion (*Ram. acromialis*).
51. Ast zum *Musculus subclavius*, zu der *Portio clavicularis* des grossen Brustmuskels und zur Clavicula (*Ram. clavicularis*).
52. Unterer Theil der Achselvene (*Vena axillaris*).
53. Eine Vene an der äussern Seite der Achselarterie, von den Venen des Oberarms und der Schultergelenkgegend gebildet.
54. Oberer Theil der *Vena axillaris*.
55. Oberes Ende der äussern Hautvene des Arms (*Vena cephalica brachii*).
55′. Einmündung derselben in die Achselvene.
56. Vene vom Acromion (*Ven. acromialis*), in die vorhergehende einfliessend.
57. Die der *Arteria thoracica secunda* entsprechende Vene, welche nahe unter der Einmündung der *Vena cephalica* in die *V. axillaris* sich ergiesst.
58. Die einzelnen Bündel des Armnervengeflechtes (*Plexus brachialis*).
59. Nerven für die Brustmuskeln (*Nervi pectorales s. thoracici antici*), aus dem vorhergehenden Geflechte entspringend.
60. Mittelarmnerv (*M. medianus*), welcher mit einer inneren und äusseren Wurzel aus dem *Plexus brachialis* kommt.
61. Muskelhautnerv des Armes (*N. musculo-cutaneus s. cutaneus externus humeri*).

H. Andeutung der Richtung und Länge des Hautschnittes bei der Unterbindung der *Arteria subclavia*.

6. Unterbindung der Achselarterie unmittelbar unter dem Schlüsselbein.

(*Ligatio arteriae axillaris infra claviculam*).

Zur Bloslegung der Arterie wird ein querer, gegen 3 Zoll langer Schnitt dicht unter dem Schlüsselbein so angelegt, dass sein äusseres Ende auf den innern Rand des Deltamuskels und sein inneres Ende etwa an die Grenze zwischen *Portio clavicularis*, des *Musculus pectoralis major* und dessen *Portio sternalis* hinfällt. Man trennt die äussere Haut, die subcutane Fettschichte mit den eingebetteten Fasern des *M. subcutaneus colli*, ferner das den Brustmuskel deckende oberflächliche Blatt der *Fascia pectoralis*, dann durchschneidet man die *Portio clavicularis* des grossen Brustmuskels und das unter derselben liegende tiefere Blatt des Fascie, worauf die Arterie sichtbar wird, die unter derjenigen Stelle des Schlüsselbeins hervorkommt, welche zwischen Acromion und der Mittellinie des Brustbeins in der Mitte liegt. An der inneren Seite der Arterie liegt die Achselvene, an ihrer äussern Seite das Armnervengeflecht.

Die in der Wunde zum Vorschein kommenden Theile sind:

62. Durchschnitt der äussern Haut.
63. Durchschnitt der subcutanen Fettschichte nebst den eingebetteten Fasern des Hautmuskels des Halses.
64. Durchschnitt der *Portio clavicularis* des grossen Brustmuskels.
65. Innerer Rand des Deltamuskels.
66. *Musculus subclavius.*
67. Oberer Rand des *Musculus pectoralis minor.*
68. Stamm der Achselarterie (*Art. axillaris*) mit einer Ligatur umgeben.
69. *Arteria thoracico-acromialis.*
70. Deren Ast zu den Brustmuskeln.
71. Auswärtsgehender Ast derselben, der in den *Ramus deltoideus* und *acromialis* sich theilt.
72. Schlüsselbeinzweig, der aufwärts zur *Clavicula* und zu den dort befestigten Muskeln geht.
73. Achselvene (*Vena axillaris*).

74. Vene, die von den Brustmuskeln zurückkommt.
75. *Vena cephalica brachii.*
76. Bündel des Armnervengeflechtes (*Plexus brachialis*).

6α. Unterbindung des mittleren Theils der Achselarterie.

Die Arterie wird hier durch einen $2\frac{1}{2}$—3 Zoll langen Schnitt blossgelegt, welcher $1-1\frac{1}{2}$ Zoll unterhalb der *Clavicula* beginnt und dem Laufe des Zwischenraumes folgt, welcher den Deltamuskel vom grossen Brustmuskel trennt. Nach Trennung der äussern Haut der subcutanen Fettschichte und Fascie, kommt zunächst die in dem genannten Muskelzwischenraume emporsteigende *Vena cephalica* zum Vorschein. Indem man zwischen dieser Vene und dem Rande des grossen Brustmuskels weiter eindringt, die innere Wundlefze nebst dem obengenannten Muskelrande nach innen zieht, kommt im Grunde der Wunde, hinter jener Vene, der auswärts von der Achselarterie liegende Theil des *Plexus brachialis* und dicht nach innen von diesem die Arteria selbst zum Vorschein, freilich sehr tief liegend und deshalb schwieriger zur Unterbindung zugänglich, als an der vorhergehenden Stelle unter dem Schlüsselbein.

Die in der Wunde wahrnehmbaren Theile sind:

77. Durchschnitt der äussern Haut und der subcutanen Fettschichte nebst Fascie.
78. Innerer Rand des Deltamuskels.
79. Unterer Rand des kleinen Brustmuskels.
80. Achselarterie (*Art. axillaris*) mit der Ligatur umgeben.
81. Ast der *Arteria thoracico-acromialis* zum Deltamuskel.
82. *Vena cephalica brachii.*
83. Muskelhautnerv des Oberarms (*Nerv. musculo-cutaneus s. cutaneus externus brachii*).
84. Mittelarmnerv (*Nerv. medianus*).
84'. Dessen äussere Wurzel, die mit dem vorhergehenden Nerven gemeinsam aus dem äussern von der Arterie liegenden Theil des *Plexus brachialis* entspringt.
84''. Innere Wurzel, die er von dem nach innen und hinten von der Arterie liegenden Theil des Armnervengeflechtes empfängt.

Figur 2.

Sie erläutert die Bauverhältnisse der vordern Gegenden des Schädels und des Antlitzes, namentlich die Anordnung der tiefern Theile derselben, und ergänzt dadurch die vorhergehende Figur. So sind in der linken Hälfte der Stirngegend die Diploë mit den *Venae diploicae* und der *Sinus frontalis*, in der rechten Hälfte derselben Gegend dagegen die noch tiefern Theile, nämlich die *Dura mater* mit ihren Blutgefässen dargestellt. An der rechten Augengegend sind die unter der Muskelschichte gelegenen Theile, nämlich die *Fascia palpebralis* und die tiefern Blutgefässe der Augenlider, an der linken gleichnamigen Gegend im obern Theil die Supraorbitalgefässe und der Supraorbitalnerv dargestellt. In der Nasengegend sind die Knorpel und Knochen der äussern Nase, so wie der Thränensack und Thränennasengang blossgelegt. In der linken Wangengegend ist die knöcherne Grundlage derselben, so wie die Lage des *Antrum Highmori* zu sehen. Die Lippengegend zeigt die Anordnung der tiefern Theile der Lippen, und die obere Abtheilung der rechten Backengegend das geöffnete *Cavum buccale*, so wie die Einmündung des *Ductus Stenonianus* in letzteres. In der untern Abtheilung der linken Backengegend und in der Kinngegend sind die tiefern Gefässe und Nerven, nebst der knöchernen Grundlage blossgelegt.

Die Gegenden, ihre Grenzen und deren Bezeichnung, sind dieselben wie auf der vorhergehenden Figur.

Linke Hälfte der Stirngegend (A α.)

1. Durchschnitt der äussern Haut, der subcutanen Fettschichte (Kopfschwarte) und der *Galea aponeurotica*.
2. Unterer Theil des Stirnbeins (*Os frontis*).
3. Durchschnitt der äussern Knochentafel desselben (*Tabula externa ossis frontis*).
4. Zellige Substanz des Stirnbeins (*Diploë ossis frontis*).
5. Linke Stirnhöhle (*Sinus frontalis*).
6. Venen der Diploë (*Venae diploicae frontales*).

6′. Stamm derselben, der in dem *Foramen supraorbitale* in die durch dieses ziehende Vene (*V. foraminis supraorbitalis*) einmündet.

G. Stirndiploënerv (*Nerv. diploicus frontalis*) welcher, ein Zweig des *Nervus supraorbitalis*, im *Foramen supraorbitale* in den *Canalis diploicus frontalis* eindringt und, dem Laufe der *Vena diploica frontalis* folgend, an deren Wandung sich verzweigt.

Rechte Hälfte der Stirngegend (A β.).

8. Durchschnitt des Stirnbeins.
9. Rechte Stirnhöhle auf dem queren Durchschnitt.
10. Aussenfläche der äussern oder Faserhaut des Gehirns (*Dura mater s. Tunica fibrosa cerebri*).
11. Verzweigung der mittlern Hirnhautarterie (*Art. meningea media*) an der äussern Fläche der *Dura mater*, nebst den begleitenden Venen.
11'. Ein Zweig der *Arteria meningea anterior*, aus der *Arteria ethmoidalis anterior*.

Rechte Augengegend (*Regio orbitalis dextra*) (Gβ.).

12. Augenliderbinde (*Fascia palpebralis*) (vergl. *mein* Handbuch d. chir. Anat. Th. II. B. 1. S. 481).
13. Gefässbogen des obern Augenlides (*Arcus tarseus superior*).
14. Obere innere Augenlidarterie (*Art. palpebralis interna superior*).
15. Obere äussere Augenlidarterie, aus der *Arteria lacrymalis*, welche durch Verbindung mit der vorhergehenden Arterie den *Arcus tarsus superior* bildet.
16. Untere innere Augenlidarterie (*Art. palpebralis interna inferior*).
17. Untere äussere Augenlidarterie (*Art. palpebralis externa inferior*), aus der Schläfenarterie kommend.
18. Anastomose zwischen beiden letzteren Arterien, den Gefässbogen des untern Augenlides (*Arcus tarseus inferior*) darstellend.
19. Anastomose der untern innern Augenlidarterie mit einem Zweige aus der *Arteria infraorbitalis*.
20. Ein Ast der *Arteria infraorbitalis*.
21. Obere innere Augenlidvene (*Vena palpebralis interna superior*), die einwärts in die Stirnvene und Augenvene sich ergiesst.

22. Obere äussere Augenlidvene (*Vena palpebralis externa superior*), welche auswärts in die Schläfenvene sich begibt.
23. Vene, welche, den *Arcus tarseus inferior* begleitend, einwärts in die untere innere Augenlidvene (23′), und auswärts in die untere äussere Augenlidvene (24) übergeht.
24. Untere äussere Augenlidvene (*V. palpebralis inferior externa*), welche zur Schläfenvene sich begibt.
25. Tiefere Nerven des oberen Augenlides, Zweige des *Nervus supraorbitalis*.
26. Tiefere Nerven des unteren Augenlides, Zweige des *Nervus infraorbitalis*.
27. Gemeinsame innere Augenlidvene (*Vena palpebralis interna communis*), abgeschnitten.
28. Inneres Augenliderband (*Lig. palpebrale internum*).
29. Thränensack (*Saccus lacrymalis*), von vorn geöffnet.
30. Dessen aufwärts gerichteter blinder Grund, über dem *Ligamentum palpebrale internum* etwas hervorstehend.
31. Thränennasengang (*Ductus nasalacrymalis*), von vorn geöffnet.
32. Kreisförmige Falte (*Plica circularis*), welche den Thränensack vom Thränengang scheidet. (Vgl. mein Handb. d. chir. Anatomie Bd. I.)
33. Spaltförmige Ausmündung des Thränengangs in den untern Nasengang.
34. Nasaltheil des Stirnbeins (*Pars nasalis ossis frontis*).
35. Nasenbeine (*Ossa nasi*).
36. Nasalfortsatz des rechten Oberkieferbeins (*Processus nasalis s. frontalis ossis maxillaris superioris*).
37. Obere seitliche Nasenknorpel (*Cartilagines laterales nasi superiores s. triangulares*).
37′. Untere seitliche Nasenknorpel (*Cartilagines laterales nasi inferiores*).
37″. Vorderer Rand des Scheidewandknorpels (*Cartilago septi nasi*).
37‴. Kleine Knorpel der Nasenflügel (*Cartilagines pinnales s. alarum nasi*).
38. Linker Schenkel der, über der Nasenwurzel sich spaltenden mittlern Stirnvene (vgl. Fig. 1., 44).

39. Anfangstheil der vordern Antlitzvene (*Vena facialis anterior*).
40. Quere Oberaugenhöhlenvene (*Vena supraorbitalis transversa*).

Linke Augengegend (G α.).

41. Verbindung der queren Oberaugenhöhlenvene mit der durch das *Foramen supraorbitale* gehenden *Vena foraminis supraorbitalis.*
42. Venen, welche, aus den tiefsten Schichten der Weichtheile der Stirne' kommend, von oben in die *Vena supraorbitalis transversa* sich einsenken.
42′. Aeusseres Ende der *Vena supraorbitalis transversa*, das nach der Schläfengegend (C.) sich begibt, um, dort die Schläfenbinde durchbohrend, in die *Vena temporalis media* überzugehen.
43. Oberaugenhöhlenarterie (*Art. supraorbitalis*), welche, ein Ast der *Arteria ophthalmica*, durch das *Foramen supraorbitale* läuft, und, zur Stirne dann empor sich schlagend, in den tiefen Theil der letztern sich verbreitet.
43′. Ein Zweig der vorhergehenden Arterie, den diese zum obern Augenlide herabschickt.
44. Oberaugenhöhlennerv (*Nerv. supraorbitalis*), der, ein Zweig des ersten Astes des *Nervus trigeminus*, in Begleitung der *Arteria* und *Vena supraorbitalis* durch das Supraorbitalloch geht und dann zur Stirne empor sich schlägt.
44′. Ein nach oben und innen emporsteigender Zweig desselben.
44″. Ein auswärts laufender Zweig ebendesselben Nerven.
45. Zweige des Supraorbitalnerven, zum obern Augenlide herabsteigend. Sie gehen von ihm vor seinem Durchtritt durch das Supraorbitalloch ab.
45′. Ein anderer, zum obern Augenlid sich begebender, Zweig, der vom Stamme erst nach dessen Durchgang durch das *Foramen supraorbitale* abgeht.
46. Oberaugenhöhlenrand (*Margo supraorbitalis*).

Linke Wangengegend (H α.)

Alle Weichtheile sind bis auf die knöcherne Grundlage hinein abgetragen und die Kieferhöhle ist von vorn aufgebrochen.

47. Durchschnitt der äussern Haut.
48. Durchschnitt der subcutanen Fettbindegewebsschichte nebst der vom Augenlidschliesser gebildeten Muskellage.
49. Oberes und unteres Ende des Hebers der Oberlippe (*M. levator labii superioris proprius*), dessen mittlerer Theil weggeschnitten ist.
50. 50′. Schräge Linie, welche jederseits so durch die Wangengegend gezogen ist, dass sie dieselbe in 2 Dreiecke, ein oberes äusseres (51, 51′) und unteres inneres (52, 52′) theilt.

    Die Trennung der Wangengegend in diese beiden Dreiecke gibt ein sehr einfaches Mittel an die Hand, auf eine leichte und sichere Weise die Lage des *Antrum Highmori* äusserlich genau zu bestimmen. Denn das obere äussere Dreiek (51) entspricht hauptsächlich dem Theil der knöchernen Grundlage, welcher vom Jochbein gebildet wird, während das untere innere Dreiek (52) die vordere Fläche des, das *Antrum Highmori* einschliessenden, Oberkieferkörpers zur knöchernen Grundlage hat. Die Lage dieses letztern Dreieckes fällt mit der des *Antrum Highmori* so genau zusammen, wie auch des letztern vordere Wand so sehr diesem Dreiecke entspricht, dass durch ein Perforatorium, das man in die Mitte dieses Dreiecks einstosst, gerade auch die Mitte der Highmorshöhle von vorn geöffnet wird (vgl. *mein* Handbuch d. chir. Anat. Bd. I. S. 298).
51. Oberes äusseres Dreieck der Wangengegend dieser Seite.
51′. Dasselbe der andern Seite.
52. Unteres inneres Dreiek der diesseitigen Wangengegend.
52′. Dasselbe der anderseitigen Gegend.
53. Unteraugenhöhlenloch (*Foramen infraorbitale*).
53′. Unteraugenhöhlenarterie (*A. infraorbitalis*), nach ihrem Austritt abgeschnitten.
54. Unteraugenhöhlenvene (*V. infraorbitalis*) gleichfalls durchschnitten.
55. Unteraugenhöhlennerv (*Nerv. infraorbitalis*), nach seinem Austritt aus der Oeffnung ebenfalls abgeschnitten.
56. Zweige desselben, aufwärts zum untern Augenlide gehend.
57. Oberer hinterer Zahnnerv (*Nerv. alveolaris s. dentalis sup. posterior*) vom zweiten Aste des *Nervus trigeminus*, aus dem durchschnittenen *Canalis dentalis superior posterior* hervorstehend.

58. Die den vorigen Nerven begleitende Arterie (*Arteria dentalis superior posterior*), ein Zweig der innern Kieferarterie.
59. Die gleichnamige Vene, welche eine der Wurzeln des tiefen Astes des vordern Antlitzes bildet.
60. Oberer vorderer Zahnnerv (*Nerv. dentalis sup. anterior*) mit der begleitenden Arterie und Vene, gleichfalls aus dem durchschnittenen *Canalis dentalis superior anterior* hervorstehend.
60'. Die von vorn geöffnete Kieferhöhle (*Antrum maxillare s. Highmori*).

Lippen- oder äussere Mundgegend (E.)

Hier sind durch Entfernung des *Musculus orbicularis oris* die submuscularen Theile der Lippen dargestellt.

61. Drüsen der Oberlippe (*Glandulae labiales*).
62. Dieselben der Unterlippe.
63. Die beiderseitigen Kranzarterien der Oberlippe (*Arteriae coronariae labii superioris*) in der Mitte der Lippe in einander überfliessend.
64. Zweig dieser Anastomose, zum *Septum mobile nasi* emporsteigend.
65. Die beiderseitigen Kranzarterien der Unterlippe (*Arteriae coronariae labii inferioris*), ebenfalls in der Mitte der Lippe mit einander sich verbindend.
66. Tiefe Nerven der Oberlippe (*Nervi labiales profundi*) vom *Nervus infraorbitalis*, welche zur Schleimhaut der Lippe und zum Lippenrande gehen.
67. Tiefe Nerven der Unterlippe, welche vom *Nervus mentalis* stammen.

Oberer Theil der rechten Backengegend oder die rechte Backe (*Bucca dextra*) (12).

Die Weichtheile der ganzen Backe sind abgetragen, um die Backenhöhle, so wie die an verschiedenen Stellen verschiedene Dicke der Backe sichtbar zu machen.

68. Aeussere Haut der Backe auf dem Durchschnitt.
69. Durchschnitt der subcutanen Fettschichte, welche im hintern Theil der Backe ziemlich dick, im vordern aber dünn ist.

70. Durchschnitt des *Musculus risorius* und des *Depressor anguli oris.*
71. Tiefere Fettschichte, welche den hintern Theil des Backenmuskels bedeckt.
72. Durchschnitt des Backenmuskels (*M. buccinator*).
73. Vorderer Rand des Kaumuskels (*M. masseter*).
74. Durchschnitt der Schleimhaut der Backe (*Membrana mucosa buccae*), welche sowohl mit dem Zahnfleisch des Ober- und des Unterkiefers, als auch mit der Schleimhaut der Lippen zusammenfliesst, und hinter dem hintersten Backenzahn auch in die Schleimhaut der innern Mundhöhle übergeht.
75. Vorderes Ende des Ausführungsgangs der Ohrspeicheldrüse (*Ductus Stenonianus*), der um den vordern Rand des *Musculus masseter* einwärts zur Backenhöhle sich schlägt.
76. Einmündung des vorhergenannten Ganges in die Backenhöhle, gegenüber dem zweiten hintern obern Backenzahn.
77. Innere, von den Alveolarrändern der Kiefer und den Zähnen gebildete Wand der Backenhöhle oder der äussern Mundhöhle (*Cavum buccale s. oris externum*).
77′. Lücke hinter dem hintersten Backenzahn, durch welche die Backenhöhle mit der eigentlichen oder innern Mundhöhle und dem *Isthmus faucium* bei geschlossenen Kiefern noch in Verbindung steht.
78. Sonde, welche von der Mundspalte aus durch die Backenhöhle und die vorher erwähnte Lücke in den hintern Theil der Mundhöhle geführt ist und den Weg andeutet, auf dem man bei Trismus mittelst einer elastischen Röhre dem Kranken ernährende Flüssigkeiten noch beibringen kann.

Unterer Theil der linken Backengegend (I. *αα.*) und Kinngegend (F.).

In beiden Gegenden sind durch vollständige Entfernung der Muskeln, die unter diesen gelegenen tieferen Gefässe und Nerven, nebst dem Knochen zu Gesicht gebracht.

79. Oberfläche des Unterkiefers (*Maxilla inferior*), von der Beinhaut noch bekleidet.
79′. Aeussere Kinnvorragung (*Spina mentalis externa*).
80. Kinnloch (*Foramen mentale*).

81. Die aus vorheriger Oeffnung hervorkommende linke Kinnarterie (*Art. mentalis*), ein Endzweig der *Arteria alveolaris inferior*.

82. Linke Kinnvene (*Vena mentalis*), die, durch dieselbe Oeffnung eintretend, in die *Vena alveolaris inferior* sich ergiesst.

82′. Verbindungen, welche die vorhergehende mit der *Vena submentalis* eingeht.

82″. Zweige, welche die Kinnvene vom Kinn her empfängt.

83. Linker Kinnnerv (*N. mentalis*), der bei seinem Austritt aus dem Kinnloch sich spaltet in:

84. Zweige, welche theils in die Kinngegend, theils in die Unterlippe sich verbreiten, und in

84′. Zweige, die, hier abgeschnitten, zum Theil zum Mundwinkel aufstiegen, zum Theil auch Verbindungen mit dem Antlitznerven eingingen.

85. Rechte Kinnarterie.

86. Anastomose, die sie mit der linken bildet.

87. Rechte Kinnvene.

87′. Anastomose zwischen der vorhergehenden Vene und der gleichnamigen der andern Seite.

88. Kinn- und Lippenzweige des rechten Kinnnerven.

Figur 3 und 4.

(Nach *Bourgery*, *Traité de l'anatomie de l'homme*. Tome VII. Pl. 14. Fig. 1., 2.)

Diese beiden Figuren erläutern die Bildung einer künstlichen Nase (*Rhinoplastice*) nach der indischen Methode.

Der Zweck der Operation nach dieser Methode geht dahin, aus der Stirne einen Hautlappen von einer, für die zu bildende künstliche Nase geeigneten Form auszuschneiden, denselben dann auf den Nasenstumpf herabzuschlagen und an die angefrischten Wundränder des letztern mittelst der blutigen Naht zu heften. Damit dem auf den Nasenstumpf herabgepflanzten Hautlappen die zu seiner Anheilung erforderliche Lebensthätigkeit erhalten werde, bleibt er, bis die Anheilung erfolgt ist, durch eine schmale Hautbrücke über der Nasenwurzel mit dem Mutterboden in Verbindung, und erst nach erfolgter Anheilung wird auch diese noch durchschnitten.

Die zur Anheilung des herabgepflanzten Hautlappens nothwendige Lebensthätigkeit ist allein davon abhängig, dass ihm noch der Zufluss einer genügenden Menge Blut erhalten bleibt. Erwägt man nun, dass bei der Durchschneidung der Stirnhaut die vom Stirnast der Schläfenarterie und von der *Arteria supraorbitalis* kommenden Zweige alle durchschnitten werden, so können es nur noch die *Arteria frontalis* und die *Rami frontales* der *Arteria dorsalis nasi* sein, welche dem Hautlappen das Blut zuführen. Zieht man nun aber weiter in Erwägung, dass die beiderseitigen *Arteriae frontales* nur in den seltensten Fällen $^1/_2$ Zoll von einander entfernt sind, in der Regel ihre Entfernung von einander mehr beträgt und bis auf einen Zoll und darüber sich steigern kann, so leuchtet ein, dass auch diese Arterien nur in den seltensten Fällen dem Hautlappen werden erhalten bleiben. Demnach sind es nur noch die *Rami frontales* der *Arteria dorsalis nasi*, welche in der Mehrzahl der Fälle dem Lappen das nothwendige Blut zuführen müssen. Berücksichtigt man nun noch, dass diese Arterien nur selten genügend stark sind, in der Regel vielmehr sehr kleine unbedeutende Zweige darstellen und oft ganz fehlen, so ersieht man deutlich, wie schlimm es bei dem gewöhnlichen Verfahren in der Regel um die so nothwendige Blutzufuhr zu dem herabgepflanzten Hautlappen steht, und es gar nicht befremden kann, dass die Mehrzahl der vorgenommenen Operationen einen ungünstigen Erfolg zeigt. — Um nun dem Hautlappen den nöthigen Blutzufluss mehr zu sichern, als es durch das gewöhnliche Verfahren geschieht, ist es nothwendig, die zu bildende Hautbrücke auf eine Seite der Nasenwurzel hin zu verlegen. Hier wird in der Regel die *Arteria frontalis* derjenigen Seite, an welcher die Hautbrücke gebildet, nebst den Stirnzweigen der *Arteria dorsalis nasi* in letzterer enthalten sein, um die nöthige Blutmenge dem Lappen zuzuleiten. Nur in den Fällen wird auch nach diesem Verfahren der nöthige Blutzufluss fehlen können, wo die genannten Arterien zufälliger Weise nicht genügend entwickelt sind, weil etwa die Stirnhaut ihr Blut vorzugsweise aus den Stirnästen der oberflächlichen Schläfenarterien empfing. In solchen Fällen lässt sich aber überhaupt auch Nichts machen.

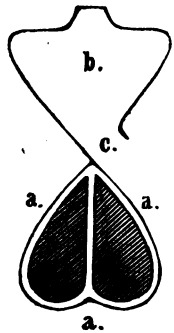

a. Nasenstumpf; b. der herabzupflanzende Hautlappen; c. Hautbrücke, welche nach der einen Seite der Nasenwurzel, gegen den innern Augenwinkel, gerichtet ist.

Das letztere Verfahren hat vor dem gewöhnlichen auch den grossen Vorzug, dass in die Hautbrücke die Verbindung der mittlern Stirnvene mit

der *Vena ophthalmica* und *Vena facialis anterior* hinein zu liegen kommt, welche den gehörigen Abfluss des Blutes aus dem Hautlappen bewirkt. Denn nicht alle Fälle von misslungener Anheilung des Hautlappens hatten diesen ungünstigen Ausgang, weil etwa jenem der nöthige Blutzufluss fehlte, sondern manche deshalb, weil das in Menge zugeführte Blut nicht genügend weggeführt wurde und in Folge davon der Lappen mit Blut sich überfüllte und durch Stockung desselben schliesslich in Brand überging. Daher hat auch Dieffenbach, der dieses schon richtig erkannte, durch fortwährendes Ablassen des Blutes aus dem Lappen, durch Anwendung örtlicher und allgemeiner Blutentziehungen, durch Anwendung äusserer Kälte u. dgl. dieser Blutüberfüllung entgegen zu wirken gesucht und dadurch in solchen Fällen stets die schönsten Erfolge erzielt.

1. Angefrischte Ränder des Nasenstumpfes.
2. Der von der Stirne abgelöste und umgewendete Hautlappen; dessen jetzt nach vorn gekehrte Fläche auf der Stirne aufsass.
3. Die beiden seitlichen Ecken seiner Basis, die zur Bildung der Nasenflügel dienen.
4. Mittlere Verlängerung des Lappens, aus welcher das *Septum mobile nasi* gebildet wird.
5. Die Hautbrücke, welche den abgelösten Lappen mit der Haut der Nasenwurzel in Verbindung hält.
6. Die Stelle der Stirne, von welcher der herabgepflanzte Hautlappen abgelöst wurde.
7. Die aus dem letzteren gebildete und bereits angeheilte Nase.
8. Die mit der Haut der Nasenwurzel noch verbundene Hautbrücke.
9. Die zur Erhaltung der Nasenöffnungen eingelegten Wieken.

Figur 5 und 6.

(Aus R. Frorieps chir. Kupfertafeln, Heft 33 und 67.)

Diese Darstellungen erläutern die Anordnung der arteriellen, die Anheilung und Ernährung des von der Stirne auf den Nasenstumpf herabgepflanzten Hautlappens vermittelnden Gefässe, und zwar nach Untersuchungen, die nach dem Tode solcher Individuen angestellt wurden, an denen während des Lebens die künstliche Nasenbildung aus der Stirnhaut mit günstigem Erfolge vorgenommen worden war. In beiden Fällen sind es die stark entwickelten *Rami frontales* der *Art. dorsalis nasi*, welche dem auf den

Nasenstumpf herabgepflanzten Hautlappen das zu seiner Anheilung und Ernährung nothwendige Blut zuführten. Besonders stark, ja stärker, als man sie meistens bei gesunden Verhältnissen zu finden pflegt, ist auch die Anastomose mit der *Art. facialis*, von welcher jene, die neue Nase nun ernährenden, Stirnzweige der Nasenrückenarterie ihr Blut zugeführt bekamen. Es mag dies vielleicht seinen Grund darin haben, dass bei defecter äusserer Nase die zu den Nasenflügeln und den Seiten der Nase überhaupt gehenden Zweige der *Art. facialis* mehr verkümmert sind und das Blut der letzteren in Folge davon mehr nach dem innern Augenwinkel hinauf gedrängt wird, und so die Anastomose der *Art. facialis* mit der *Art. ophthalmica*, sowie die *Art. dorsalis nasi* und deren Aeste stärker sich ausbilden, als es sonst der Fall ist.

Fig. 5 (Chir. Kupfertaf. Heft 67, Taf. 338, Fig. 2.)

stellt den Kopf eines 19-jährigen Menschen dar, an dem Dieffenbach wegen scrophulöser Verstümmelung der Nase die Operation der künstlichen Nasenbildung mit Erfolg vorgenommen hatte. Der indess sehr bald, nach kaum erfolgter Anheilung der neuen Nase, eingetretene Tod in Folge einer andern Krankheit gab Gelegenheit zur Untersuchung des, auf der Abbildung dargestellten, Verhaltens der Blutgefässe der neugebildeten Nase.

a. Antlitzarterie (*Art. facialis*).
b. Aeste derselben, die früher zu den Nasenflügeln und zur Seite der Nase giengen und mit den Gefässen der neuen Narbe nur theilweise schon in Verbindung stehen.
c. Verbindung der *Arteria facialis* mit der Augenarterie.
d. Die sehr stark entwickelten Stirnzweige der *Arteria dorsalis nasi*, in dem herabgepflanzten Stirnlappen sich verästelnd und ein dichtes Netz darin bildend.
e. Stirnnarbe.

Figur 6 (Chir. Kupfertaf. Heft 33, Taf. 152, Fig. 4.)

erläutert das Verhalten der Blutgefässe in der neugebildeten Nase eines 43 Jahre alten Mannes, an dem v. Walther früher die Rhinoplastik mit Erfolg ausgeführt hatte.

1. Antlitzarterie (*Art. facialis*).
2. Die Kranzarterien der Oberlippe und Unterlippe.
3. Nasenzweige der Antlitzarterie, welche in die Narbe der neuen Nase gehen.

4. Stelle, wo die Antlitzarterie mit der Augenarterie sich verbindet.
5. Die linke Stirnarterie (*Art. frontalis*), welche durch die Herabpflanzung der Stirnhaut auf die Nase nun einen absteigenden Lauf hat und die Ernährung der neugebildeten Nase vermittelt.
6. Narbe der Stirne, von wo früher die Haut genommen wurde, welche zur Bildung der neuen Nase diente.

Figur 7.

Sie stellt die Kieferzungenbeingegend (*Regio mylohyoidea*) von unten angesehen dar.

a. Die vom Unterkieferrand gebildete vordere obere Grenze der Gegend.

b. Untere Grenze, vom Zungenbein (13) und einer Linie gebildet, welche vom grossen Zungenbeinhorn zum *Processus mastoideus* gezogen wird.

1. Unterer Rand des Unterkiefers (*Basis maxillae inferioris*).
1'. Kieferwinkel (*Angulus maxillae inferioris*).
2. Durchschnitt der äussern Haut und der subcutanen Fettschichte.
3. Vorderer Bauch des zweibäuchigen Unterkiefermuskels (*M. digastricus maxillae inferioris*).
4. Insertion des vorhergehenden an dem Zungenbein.
5. Zwischensehne des *M. digastricus*.
6. Hinterer Bauch desselben Muskels.
7. Griffelzungenbeinmuskel (*M. stylohyoideus*).
8. Kieferzungenbeinmuskel (*M. mylohyoideus*).
9. Zungenbein-Zungenmuskel (*M. hyoglossus*).
10. Oberes Ende des Kopfnickers (*M. sternocleido-mastoideus*).
11. Schulterzungenbeinmuskel (*M. omohyoideus*).
12. Brustbein-Zungenbeinmuskel (*M. sternohyoideus*).
13. Zungenbein (*Os hyoideum*).
14. Schildknorpel des Kehlkopfes (*Cartilago thyreoidea laryngis*).
15. Ausschnitt desselben (*Incisura thyreoidea*).
16. Aeusseres Ohr (*Auricula*).
17. Unterster Theil der Ohrspeicheldrüse (*Glandula parotis*).
18. Unterkieferdrüse (*Glandula submaxillaris [salivalis]*).

19. Abgeschnittener Ausführungsgang (*Ductus Warthonianus*) der vorhergehenden Drüse.
20. Stamm der gemeinsamen Kopfarterie (*Art. carotis communis*).
21. Innere Kopfarterie (*Carotis interna*).
22. Aeussere Kopfarterie (*Carotis externa*).
23. Obere Schilddrüsenarterie (*Art. thyreoidea superior*), abgeschnitten.
24. Zungenarterie (*Art. lingualis*), auf der rechten Seite mit der folgenden gemeinsam entspringend.
25. Antlitzarterie (*Art. facialis s. maxillaris externa*).
26. Unterkinnarterie (*Art. submentalis*).
27. Abgeschnittene Zweige der *Arteria facialis* und *submentalis* zu der weggenommenen Unterkieferdrüse (*Ri. glandulares*).
28. Zweig, der zum Masseter emporsteigt (*Art. masseterica inferior*).
29. Zweig der *Arteria submentalis*, welcher den *Musculus mylohyoideus* durchbohrt, um mit der *Arteria sublingualis* sich zu verbinden, oder, wenn letztere schwach entwickelt ist, selbst diese zu ergänzen.
30. Zweig derselben Arterie, der zum Kinn emporsteigt.
31. Ein Zweig ebenderselben Arterie, der zur Mitte des Kinns emporsteigt.
32. Vene, die aus dem mittlern Theil der Kinngegend herabkommt und in die mittlere Unterkinnvene übergeht.
33. Mittlere Unterkinnvene (*Vena submentalis mediana*), die in die mittlere Halsvene sich fortsetzt.
34. Verbindung der vorhergehenden Vene mit der seitlichen Unterkinnvene (38).
35. Venenzweige, die vom vordern Bauche des *M. digastricus* (3) kommen.
36. Venenzweige vom *Musculus mylohyoideus.*
37. Mittlere Halsvene (*Vena mediana colli*), da abgeschnitten, wo sie durch die *Incisura thyreoidea* (15) läuft.
38. Seitliche Unterkinnvene (*Vena submentalis lateralis*).
39. Vene, welche die vorhergehende aus der Backen- und Kinngegend empfängt.
40. Venenzweige, die vom *M. digastricus* und *mylohyoideus* kommen.
41. Eine abgeschnittene Vene, die von der Unterkieferdrüse kommt.
42. Vordere Antlitzvene (*Vena facialis anterior*).

43. Verbindung der *Vena submentalis* mit der vorhergehenden Vene.
44. Hintere Antlitzvene (*Vena facialis posterior*).
45. Verbindung der vorhergehenden mit der vordern Antlitzvene zur Bildung der gemeinschaftlichen Antlitzvene.
46. Lymphdrüsen (*Gl. lymphaticae*), die ihre Lage unter dem Kieferwinkel und dem untersten Theil der Ohrspeicheldrüse haben.
47. Lymphdrüsen (*Gl. lymph. submaxillares*), die in der Umgegend der Unterkieferspeicheldrüse liegen.
48. Eine Unterkinnlymphdrüse (*Gl. lymph. submentalis*).
49. Lymphgefässe (*Vasa lymphatica*), die aus der Kinngegend herabkommen.
50. Desgleichen aus der Backengegend.
51. Desgleichen aus der Kaumuskel- und Ohrspeicheldrüsengegend.
52. Desgleichen aus der Ohr- und Warzengegend.
53. Desgleichen vom *M. digastricus, mylohyoideus* u. s. w.
54. Ein Lymphgefäss aus der *Gl. submentalis* (48), das durch die Mitte der Kieferzungenbeingegend zur vordern Halsfläche herabsteigt.
55. Ausführende Lymphgefässe (*Vasa lymphatica efferentia*) der *Glandulae lymphaticae submaxillares*, die zu den Lymphdrüsen des Halses sich begeben.
56. Kieferzungenbeinnerv (*N. mylohyoideus*), ein Zweig des *Nervus alveolaris inferior* des dritten Astes des *Nerv. trigeminus*.

II. Tafel.

Figur 1.

Die Figur zeigt die Gegenden des Kopfes und Halses von der Seite. Die äussere Haut, die subcutane Fettbindegewebsschichte und die Fascien sind weggenommen und alle oberflächliche Theile, die von jenen bedeckt oder in sie eingebettet waren, dargestellt. So sieht man alle oberflächliche Muskeln, Gefässe und Nerven des Kopfes und Halses, soweit diese nach Entfernung obiger Bedeckungen sichtbar wurden, in ihrer wahren Lage treu dargestellt. Auch die am Kopf und Hals vorkommenden Drüsen, soweit

dieselben an der Oberfläche liegen, sind in ihrer natürlichen Lage sichtbar. Ueberhaupt wurde auf die Darstellung der anatomischen Lageverhältnisse aller Theile ein solcher Grad von Sorgfalt verwendet, dass kaum in den vorhandenen anatomischen Werken eine Abbildung existiren möchte, die bezüglich der Treue der Darstellung aller hier zusammen gegebenen Theile mit der unsrigen einen Vergleich aushielte. Wo Anatomen sich solchen schwierigen und complicirten Darstellungen unterzogen, haben sie es sich meistens dadurch leichter zu machen gesucht, dass sie Theile, die in ihrer wirklichen Lage von Nachbartheilen oft zu sehr verdeckt waren, aus dieser hervorzogen, und ihr eine bequemere Lage gaben, in der sie in weiterer Ausdehnung und besser zu Gesicht kamen. Hieraus entstehen indess Abbildungen, die für ein physiologisch-anatomisches Studium mitunter wohl noch recht brauchbar erscheinen können, nicht aber den Anforderungen genügen können, welche ein gründliches chirurgisch-anatomisches Studium an anatomische Darstellungen macht.

Gegenden des Kopfes.

(*Regiones capitis.*)

Diese zerfallen in Gegenden des Schädels und des Antlitzes. Erstere bilden den freien Umfang des Schädels und sind: 1) die Stirn-, 2) die Scheitel-, 3) die Hinterhaupt-, 4) die Schläfen-, 5) die Ohr- und 6) die Warzengegend. Die drei erstern dieser bilden den vordern, obern und hintern Umfang des Schädels oder das Schädelgewölbe (*Fornix cranii*), während die drei übrigen an den Seitenwänden des Schädels liegen. Das Schädelgewölbe zerfällt in einen mittlern, mit der Fläche aufwärts sehenden Theil, der den Scheitel (*Vertex*) bildet, und in einen vordern und hintern Theil, deren Flächen vor- und rückwärts gekehrt sind und das die Stirne einschliessende Vorderhaupt und das Hinterhaupt darstellen. Diese drei Abschnitte des *Fornix cranii* gehen ohne scharfe Grenze in einander über, wie auch sie nach der Seite keine scharfe Abgrenzung besitzen. Doch denkt man sich am vordern und hintern Theil des Scheitels, nämlich da, wo die aufwärts sehende Fläche des letztern beginnt vorn und hinten herabzusteigen und, statt aufwärts, wie bisher, nun vorwärts und rückwärts blickt, zwei Querlinien (b. e.) von einer Seite zur andern über das Schädelgewölbe gezogen, so bilden diese annähernd natürliche Abgrenzungen zwischen denselben. Eine Abgrenzung des Schädelgewölbes von

den Seitenwänden des Schädels erhält man, wenn man sich längs der Seite des Schädelgewölbes eine Bogenlinie (c. d. g.) gezogen denkt, deren vorderes Ende vom Jochfortsatz des Stirnbeins in der Richtung des Laufes der *Linea semicircularis ossis frontis* aufsteigt (c.) nach dem Laufe der *Linea semicircularis ossis parietalis* rückwärts sich zieht (d.) und dann hinter dem Warzenfortsatze des Schläfenbeins wieder herabsteigt (g.), eine Linie, deren Lauf so ziemlich mit der Stelle des Schädels zusammenfällt, wo die vorwärtssehende Fläche der Stirne, die aufwärtsblickende des Scheitels und die rückwärtsgewendete des Hinterhaupts sich so stark nach der Seite krümmen, dass sie beginnen, nun nach der Seite, statt in den obigen Richtungen, zu sehen. Die drei Abtheilungen, in welche nach Obigem das Schädelgewölbe zerfällt, bilden nun: 1) die Stirngegend (*Reg. frontalis*); 2) die Scheitelgegend (*Regio verticis*) und 3) die Hinterhauptsgegend. Die Stirngegend wird abwärts vom Antlitz durch eine Querlinie (a) abgegrenzt, welche in der Höhe des Oberaugenhöhlenrandes von einem Jochfortsatz des Stirnbeines zum anderseitigen hinüber gezogen wird. Die Hinterhauptgegend wird vom Nacken abgegrenzt durch eine Querlinie, die vom untersten Theil des *Processus mastoideus* der einen Seite zu demselben der andern Seite gezogen wird. Durch den äussern Hinterhauptshöcker und die seitlich davon ausgehenden *Lineae semicirculares superiores oss. occipitis* kann man diese Gegend passend in eine obere und untere Abtheilung zerfallen lassen.

Die mehr senkrecht stehenden Seitenwände des Schädels zerfallen auch auf jeder Seite in drei Abtheilungen, von denen die vordere (D.) vor und über dem Ohre, die hintere (F.) hinter dem Ohre liegt und die mittlere (E.) vom Ohre selbst eingenommen wird. Da der vor und über dem äussern Ohre gelegene Theil der Seitenwand des Schädels die Schläfe (*Tempora*) genannt wird, so heisst hiernach die vorderste Abtheilung Schläfengegend (*Regio temporalis*); die hinterste Abtheilung wird Warzengegend (*Reg. mastoidea*) genannt, da ihr der Warzentheil des Schläfenbeins nebst dem Warzenfortsatze zu Grunde liegt; die mittlere Abtheilung wird nach dem Ohre als Ohrgegend (*Reg. auricularis*) unterschieden. Die Schläfengegend wird vom Antlitz durch den obern Rand des Jochbogens und durch den Schläfenrand des Jochbeins, oder durch eine dem Laufe dieser Knochenränder entsprechende, nach vorn schief aufsteigende Linie (h.), deren hinteres Ende über die Wurzel des Jochbogens sich etwas herabsenkt, und rückwärts verlängert auf das untere Ende des

Proc. mastoideus stosst; nach hinten wird sie von der Ohr- und Warzengegend durch eine schräge Linie geschieden, die von der Wurzel des Jochbogens vor und über dem äussern Ohre nach oben und hinten zu der Stelle gezogen wird, wo die Scheitel- in die Hinterhauptgegend übergeht. Die Ohrgegend nimmt, den ihre Grenzen überragenden Umfang des äussern Ohres abgerechnet, mit ihrem aussen am Schädel sichtbaren Theil die kleine, den äussern Gehörgang enthaltende, Stelle zwischen der Wurzel des Jochbogens und dem Warzenfortsatze ein. Sie enthält das ganze Gehörorgan, dessen bei weitem grösserer Theil in dem am Boden der Schädelhöhle liegenden Felsentheil des Schläfenbeins eingesenkt ist. Die Warzengegend, welche in ihrem untern, gerade hinter dem Ohre gelegenen Theil dadurch ausgezeichnet ist, dass die sie überdeckende äussere Haut unbehaart ist, wird abwärts vom Halse durch dieselbe Querlinie (kk.) abgegrenzt, welche auch die Hinterhauptgegend vom Nacken scheidet.

Das Antlitz besteht: 1) aus einem mit der Fläche vorzüglich vorwärts sehenden vordern Theil, der in der Mitte die Nase (*Nasus externus*), den Mund (*Os*) und das Kinn (*Mentum*), beiderseits von diesen das Auge (*Oculus cum palpebris*), die Wange (*Gena*) und die Backe (*Bucca*) enthält, und 2) aus zwei mit der Fläche seitwärts sehenden Seitentheilen, die Seitenflächen des Antlitzes, welche den Kaumuskel (*Masseter*) und die Ohrspeicheldrüse (*Gl. parotis*) enthalten. Die vordere Antlitzfläche (G.—N.) stosst aufwärts unter die Stirne, grenzt abwärts an die *Basis maxillae* und wird seitwärts von den Seitenflächen (O. P.) jederseits durch eine senkrechte Linie (l.) geschieden, die vom Jochfortsatze des Stirnbeins, oder, was beinahe dasselbe ist, von dem äussern Ende der Augenbraue senkrecht zu der Stelle des Unterkieferrandes herabgezogen wird, wo das untere Ende des vordern Randes des *Musculus masseter* ansitzt. Zieht man nun noch zwei andere senkrechte Linien (m.) beiderseits der Nase von der untern Stirngrenze bis zum Unterkieferrand so herab, dass dieselbe jederseits bei den Thränenpunkten durch den innern Augenwinkel, dann hinter dem Nasenflügel und durch den Mundwinkel herab verläuft, so zerfällt die ganze vordere Fläche in drei senkrechte Abtheilungen, eine mittlere und zwei seitliche. Zieht man nun noch zwei Querlinien durch diese drei Abtheilungen so hindurch, dass die eine (o. p.) von der äussern senkrechten Linie (l.) der einen Seite durch die Kinnlippenfurche zu derselben Linie der andern Seite, die

zweite (n. q.) in gleicher Weise unter der Nase hinweggeht, und nimmt man endlich noch eine dritte Querlinie (r.) an, welche in der Höhe des untern Augenhöhlenrandes von der äussern senkrechten Grenzlinie (l.) zur innern (m.) verläuft, so zerfällt die mittlere senkrechte Abtheilung in drei, jede der beiden seitlichen in vier Felder oder Gegenden. Die der medianen Abtheilung (*Regiones faciei medianae*) sind: 1) die Nasengegend (*R. nasalis*); 2) die Mundgegend (*R. oris s. labialis*); 3) die Kinngegend (*R. mentalis*). Die Gegenden der lateralen Abtheilung sind: 1) die Augengegend (*R. orbitalis*); 2) die Wangengegend (*R. zygomatico-orbitalis*); 3) die Backengegend (*R. buccalis*), welche zerfällt in: a. den obern Theil oder die eigentliche Backe und b. den untern oder Unterkiefertheil derselben.

Die Seitenfläche des Antlitzes stosst aufwärts an die Schläfe, vorwärts an die Wange und Backe, rückwärts an das äussere Ohr, an den Warzenfortsatz und obern Theil des Kopfnickers, und wird abwärts von dem untern Rande des Unterkiefers und einer Linie begrenzt, welche vom Unterkieferwinkel in der Richtung der Unterkieferbasis nach hinten zum vordern Rand des obern Theils des Kopfnickers gezogen wird. Durch eine Linie, welche von der Wurzel des Jochbogens zum Unterkieferwinkel herabgezogen wird und deren unterer Theil dem hinteren Rande des Astes des Unterkiefers entspricht, oben aber über das Unterkiefergelenk wegläuft, wird die ganze Seitenfläche des Antlitzes in eine vordere (O.) und hintere (P.) Abtheilung geschieden, von denen erstere die Kaumuskelgegend (*R. masseterica*), die andere aber die Ohrspeicheldrüsengegend (*R. parotidea*) darstellt.

Gegenden des Halses.

(*Regiones colli.*)

An dem Halse muss man den vordern Umfang, welcher der eigentlich s. g. Hals (*Collum*) ist, von dem hintern Umfang, dem Nacken (*Nucha s. Cervix*) unterscheiden. Beide werden durch eine Linie (x.) von einander abgegrenzt, welche man vom hintern Rande des *Processus mastoideus* zum Acromion herabzieht. Legt man jederseits noch eine andere Linie (w.) an, welche dem Laufe des vordern Randes des *Musculus sternocleidomastoideus* (40) folgend, vom vordern Rande des *Warzenfortsatzes* zum obern Rande des *Manubrium sterni* herabsteigt, so

zerfällt dadurch der ganze vordere Umfang des Halses in drei Dreiecke, von denen das mittlere (Q. R.) vorn am Halse liegt, die Basis nach oben, die Spitze abwärts wendend und vordere Halsgegend (*Reg. colli anterior*) heisst, die beiden anderen seitlich liegen (S.) mit der Spitze aufwärts, mit der Basis aber abwärts sehen und jederseits die seitliche Halsgegend (*Reg. colli lateralis*) oder Oberschlüsselbeingegend (*Reg. supraclavicularis*) darstellen. Nach oben stosst diese Gegend an die Warzengegend, abwärts wird sie von dem Schlüsselbein oder einer seinem Laufe entsprechenden Querlinie vom Brustkasten abgegrenzt. Die vordere Halsgegend stosst mit ihrem spitzen untern Ende an den obern Rand des *Manubrium sterni*, mit ihrem breiten obern Ende an die *Basis maxillae* und an die untere Grenze der Ohrspeicheldrüsengegend. Durch das Zungenbein und eine Linie (u.), welche die Richtung seines grossen Hornes zum vordern Rande des Kopfnickers nach hinten verlängert, zerfällt diese Gegend in eine obere und untere Abtheilung, von denen erstere (Q.) die Kieferzungenbeingegend (*Reg. mylohyoidea*), die andere (R.) die Brustbeinzungenbeingegend (*Reg. sternohyoidea*) zu bezeichnen ist. Der Nacken bildet nur eine Gegend — die Nackengegend (*Reg. nuchae s. colli posterior*) — und stellt auch einigermassen ein Dreieck dar, das mit der Basis abwärts und mit der Spitze nach oben sieht, nur ist letztere noch sehr breit, gleichsam quer abgeschnitten (vgl. Taf. V. Fig. 4. TTα.). Nach oben grenzt die Nackengegend an die untere Abtheilung der Hinterhauptgegend und abwärts wird sie vom Rücken (*Dorsum*) und der Schulter durch eine Querlinie (z.) abgegrenzt, welche von einem Acromion zum andern verläuft (vgl. Taf. V. Fig. 4.).

Schädelgegenden.

(*Regiones cranii.*)

A. Stirngegend (*R. frontalis*).
   a. Untere Grenze.
   b. Obere Grenze.
   c. Seitliche Grenzen.

B. Scheitelgegend (*R. verticis s. parietalis*).
   b. Vordere Grenze.
   c. Hintere Grenze.
   d. Seitliche Grenzen.

C. Hinterhauptgegend (*R. occipitalis*).
- e. Obere Grenze.
- f. Untere Grenze.
- g. Seitliche Grenzen.

D. Schläfengegend (*R. temporalis*).
- d. Obere Grenze.
- c. Vordere Grenze.
- i. Hintere Grenze.
- h. Untere Grenze.

E. Ohrgegend (*R. auricularis*).

Aeusseres Ohr (*Auris externa*).
- Eigentlich s. g. äusseres Ohr (*Auricula*).
- Aeusserer Gehörgang (*Meat. audit. ext.*) mit dem Trommelfell (*Membr. tympani*).

Mittleres Ohr (*Auris media*).
- Paukenhöhle (*Cavum tymp.*) mit den Gehörknochen (*Ossicula audit.*).
- Eustachische Trompete (*Tuba Eustachii*).
- *Antrum mastoideum.*

Inneres Ohr (*Auris interna*).
- Knöchernes Labyrinth (*Labyrinthus osseus*).
- Häutiges Labyrinth (*Labyrinthus membranaceus*).
- Hörnerv (*N. acusticus*).

F. Warzengegend (*R. mastoidea*).
- k. Untere Grenze.
- g. Hintere Grenze.
- i. Obere vordere Grenze.
- Vordere Grenze, äusseres Ohr.

Antlitzgegenden.

(*Regiones faciei*).

G. Nasengegend (*R. nasalis*).
- a. Obere Grenze.
- n. Untere Grenze.
- m. Seitliche Grenzen.

H. Mundgegend (*R. oris s. labialis*).
- n. Obere Grenze.
- o. Untere Grenze.
- m. Seitliche Grenzen.

I. Kinngegend (*R. mentalis*).

o. Obere Grenze.
m. Seitliche Grenzen.
t. Untere Grenze.

K. L. Backengegend (*R. buccalis*).

K. Untere Abtheilung.
t. Untere Grenze.
l. Aeussere Grenze.
m. Innere Grenze.
p. Obere Grenze.

L. Obere Abtheilung oder die eigentliche Backe (*Bucca*).
p. Untere Grenze.
l. Aeussere Grenze.
m. Innere Grenze.
q. Obere Grenze.

M. Wangengegend (*R. zygomatico-maxillaris*).
q. Untere Grenze.
l. Aeussere Grenze.
m. Innere Grenze.
r. Obere Grenze.

N. Augengegend (*R. orbitalis*).
r. Untere Grenze.
l. Aeussere Grenze.
m. Innere Grenze.
a. Obere Grenze.

O. Kaumuskelgegend (*R. masseterica*).
t. Untere Grenze.
h. Obere Grenze.
l. Vordere Grenze.
s. Hintere Grenze.

P. Ohrspeicheldrüsengegend (*R. parotidea*).
t. Untere Grenze.
s. Vordere Grenze.
h. Obere Grenze.
w. Hintere Grenze.

Halsgegenden.

(*Regiones colli.*)

Q. R. Vordere Halsgegend (*Regio colli anterior*).

Q. Kieferzungenbeingegend (*R. mylohyoidea*).

t. Obere Grenze.

u. Untere Grenze.

w. Seitliche Grenzen.

R. Brustbein-Zungenbeingegend (*R. sternohyoidea*).

u. Obere Grenze.

v. Untere Grenze.

w. Seitliche Grenze.

S. Seitliche Halsgegend oder Oberschlüsselbeingegend (*R. colli lateralis s. supraclavicularis*).

w. Vordere Grenze.

x. Hintere Grenze.

k. Obere Grenze.

y. Untere Grenze.

T. Nacken- oder hintere Halsgegend (*R. nuchae s. colli posterior*).

f. Obere Grenze.

x. Seitliche Grenze.

z. Untere Grenze.

---

1. Stirnmuskel (*M. frontalis*).
2. Sehnenhaube (*Galea aponeurotica*), die Zwischensehne zwischen dem Stirnmuskel und Hinterhauptmuskel darstellend.
3. Hinterhauptmuskel (*M. occipitalis*).
4. Hinterer Theil des Aufhebers des äussern Ohres (*M. attollens auriculae*).

4'. Rand dieses durchschnittenen Muskels, dessen vorderer Theil ganz beseitigt wurde, um die von ihm bedeckte Schläfenbinde besser sichtbar machen zu können.

5. Rückwärtszieher des äussern Ohres (*Mm. retrahentes auriculae*).
6. Schläfenbinde (*Fascia temporalis*).

7. 7'. Die beiden Blätter, in welche der untere Theil der Schläfenbinde sich theilt und welche am äussern und innern Saum des obern Randes (7'') des Jochbogens sich ansetzen.

7. Das eingeschnittene äussere Blatt.
7'. Das theilweise sichtbare innere Blatt.
7''. Der obere Rand des Jochbogens.
8. Eine Lage Fett, welche den Zwischenraum zwischen obigen beiden Blättern einnimmt.
8'. Durchschnitt dieser Fettlage, von der hinten ein Stück abgeschnitten ist, um das von ihm bedeckte innere Blatt (7') der Fascie sichtbar zu machen.
8''. Aussenfläche des Jochbogens.
9. Augenlidenschliesser (*M. orbicularis palpebrarum*).
10. Zusammenpresser der Nase (*M. compressor narium*).
11. Gemeinsamer Heber des Nasenflügels und der Oberlippe (*M. levator labii superioris et alae nasi*), am untern Ende abgeschnitten.
12. Eigenthümlicher Heber der Oberlippe (*M. levator labii superioris proprius*).
13. Kleiner Jochmuskel (*M. zygomaticus minor*).
14. Heber des Mundwinkels (*M. levator anguli oris*).
15. Grosser Jochmuskel (*M. zygomaticus major*).
16. Schliesser der Mundöffnung (*M. orbicularis oris*).
17. Backenmuskel (*M. buccinator*).
18. Herabzieher des Mundwinkels (*M. depressor anguli oris*).
19. Viereckigen Kinnmuskel (*M. quadratus menti*).
20. Zum Mundwinkel emporsteigende Antlitzportion des *Musculus subcutaneus colli*, die man gewöhnlich als *M. risorius* unterscheidet. Rückwärts ist sie abgeschnitten.
21. Kaumuskel (*M. masseter*).
22. Ohrspeicheldrüse (*Gl. parotis*).
23. Deren Ausführungsgang (*Ductus Stenonianus*) von Arterien und Venen, die ihn umspinnen und Zweige der *Art. transversa faciei* sind, begleitet.
24. Aeusseres Ohr (*Auricula*), nach vorn umgelegt, um dessen hintere Seite und deren Theile sehen zu können.
25. Die zum Theil noch sichtbare Ohrmuschel (*Concha auriculae*).
26. Das Ohrläppchen (*Lobulus auriculae*).
27. Unterkieferdrüse (*Gl. submaxillaris*), in dem Dreiecke liegend, das der untere Rand des Unterkiefers mit dem winklich gebogenen zweibäuchigen Unterkiefermuskel umgrenzt.

28. Vorderer Bauch des zweibäuchigen Unterkiefermuskels (*M. digastricus maxillae*).
29. Die Zwischensehne dieses Muskels.
30. Eine Portion dieser Sehne, womit sich der Muskel an das Zungenbein ansetzt.
31. Griffelzungenbeinmuskel (*M. stylohyoideus*), dessen unteres Ende von der Sehne des *M. digastricus* durchbohrt wird.
32. Zungenbein (*Os hyoideum*).
33. Brustbeinzungenbeinmuskel (*M. sternohyoideus*).
34. Schulterzungenbeinmuskel (*M. omohyoideus*).
34'. Dünne Mitte desselben, hier oft sehnig, so dass der Muskel dann ein zweibäuchiger ist.
35. Schildknorpel-Zungenbeinmuskel (*M. thyreohyoideus*), zum grössern Theil.
36. Schildknorpel des Kehlkopfes (*Cartilago thyreoidea laryngis*).
37. Ringknorpel (*Cartilago cricoidea laryngis*).
38. Ring-Schildknorpelband (*Lig. crico-thyreoideum medium*), den Zwischenraum zwischen beiden vorhergehenden Knorpeln ausfüllend.
39. Schilddrüse (*Glandula thyreoidea*), den obersten Theil der Luftröhre deckend.
40. Kopfnicker (*Musc. sternocleidomastoideus*) der rechten Seite.
40'. Dessen Brustbeinportion (*Portio sternalis*).
40''. Dessen Schlüsselbeinportion (*Portio clavicularis*).
40'''. Ansatz (*Insertio*) des Kopfnickers an den Warzenfortsatz des Schläfenbeins.
41. Unteres Ende des anderseitigen Kopfnickers.
42. Vorderer Rippenhalter (*M. scalenus anticus*).
43. Mittlerer Rippenhalter (*M. scalenus medius*).
44. Hinterer Rippenhalter (*M. scalenus posticus*).
45. Heber des Schulterblattwinkels (*M. levator anguli scapulae*).
46. Bauschmuskel des Halses u. Kopfes (*M. splenius colli et capitis*).
46'. Oberes Ende des zweibäuchigen und durchflochtenen Nackenmuskels (*M. biventer et complexus cervicis*).
47. Kappenmuskel (*M. cucullaris*).
48. Durchschnitt der äussern Haut und der subcutanen Fettbindegewebsschichte in der Richtung der untern Grenze des Halses.

49. Durchschnitt der Bedeckungen der äussern Nase.
50. Stirnarterie (*Art. frontalis*).
51. Oberflächliche Schläfenarterie (*Art. temporalis superficialis*).
51'. Mittlere Schläfenarterie (*Art. temporalis media*).
52. Untere und obere vordere Ohrarterie (*Arteria auricularis anterior inferior et superior*).
53. Vorderer Ast (*Ram. frontalis*) der oberflächlichen Schläfenarterie, zum Vorderhaupt, besonders zur Stirne sich verbreitend.
54. Verbindung seiner Zweige mit der Stirnarterie und dem hintern Aste, so wie auch mit den Arterien der andern Seite.
55. Hinterer Ast der Schläfenarterie (*Ram. occipitalis*) zum Scheitel und Hinterhaupt sich begebend.
56. Dessen Zweige und Verbindungen derselben mit den Arterien der Stirn und des Hinterhauptes dieser Seite, als wie auch mit den gleichnamigen Arterien der andern Seite, wodurch das grobmaschige Arteriennetz des Schädels (*Rete arteriosum cranii*) gebildet wird.
57. Hintere Ohrarterie (*Art. auricularis posterior*).
58. Zweige der vorhergehenden Arterie zur hintern Ohrfläche (*Ram. auricularis posterior*).
59. Zweige derselben Arterie zur Warzengegend (*Ram. mastoideus*).
60. Zweig ebenderselben zum untern Theile des äussern Ohres, zum Ohrläppchen und unter Umfang des knorpeligen äussern Gehörgangs (*Ram. infraauricularis*).
61. Hinterhauptarterie (*Art. occipitalis*).
62. Quere Antlitzarterie (*Art. transversa faciei*), ein Ast der gemeinsamen Schläfenarterie, die vom obern Theil der *Glandula parotis* bedeckt wird. Sie verbreitet sich in der Wangen- und Backengegend, wo sie mit Zweigen der Antlitzarterie und Unteraugenhöhlenarterie Verbindungen (*Anastomoses*) eingeht.
63. Hintere Kaumuskelarterie (*Art. masseterica posterior*), ein Zweig vom obersten, unter der Ohrspeicheldrüse liegenden, Theil der äussern Kopfarterie.
64. Untere Kaumuskelarterie (*Art. masseterica inferior*), ein Zweig aus der Antlitzarterie.
65. Antlitzarterie (*Art. facialis*).

66. Zweig derselben zur Backe (*Ram. buccinatorius*).

66'. Durchbohrende Zweige der Kranzarterie der Unterlippe, zur äussern Oberfläche der letztern hervortretend.

67. Zweig der Antlitzarterie zur Oberfläche der Oberlippe (*Art. superficialis labii superioris*).

68. Zweige der Antlitzarterie zum Nasenflügel (*Ri. pinnales*).

69. Zweig derselben Arterie zur Seitenfläche der äussern Nase (*Ram. lateralis nasi*).

70. Nasenrückenarterie (*Art. dorsalis nasi*), welche über dem innern Augenwinkel aus dem Ende der Augenarterie oder aus der Anastomose zu entspringen pflegt, welche letztere mit der Antlitzarterie bildet.

71. Zweig der vorhergehenden Arterie zur Stirn (*Ri. frontales arteriae dorsalis nasi*).

72. Oberes, in die äussere und innere Kopfarterie sich theilendes Ende der gemeinsamen Kopfarterie (*Carotis communis*).

73. Innere Kopfarterie (*Carotis interna*).

74. Aeussere Kopfarterie (*Carotis externa*).

75. Obere Schilddrüsenarterie (*Art. thyreoidea superior*).

76. Obere Kehlkopfarterie (*Art. laryngea superior*), ein Zweig der vorigen.

77. Muskeläste der *Arteria thyreoidea superior*.

78. Anastomose zwischen den beiderseitigen obern Schilddrüsenarterien, über dem *Isthmus glandulae thyreoideae* liegend.

79. Zungenarterie (*Art. lingualis*).

80. Schlüsselbeinarterie (*Art. subclavia*).

81. Gemeinsames Stämmchen (*Truncus thyreocervicalis*) für die untere Schilddrüsen-, aufsteigende und oberflächliche Nacken- und quere Schulterblattarterie.

82. Untere Schilddrüsenarterie (*Art. thyreoidea inferior*).

83. Aufsteigende Nackenarterie (*Art. cervicalis ascendens*) mit der vorhergehenden am Ursprung vereinigt.

84. Gemeinsamer Ursprung der oberflächlichen Nacken- und queren Schulterblattarterie.

85. Oberflächliche Nackenarterie (*Art. cervicalis superficialis s. transversa cervicis*).

86. Quere Halsarterie (*Art. transversa colli*). Sie unterscheidet sich von der *Arteria cervicalis superficialis*, mit welcher sie oft verwechselt wird, durch ihren Ursprung aus dem Stamme der *Art. subclavia*. Doch steht sie mit ihr in einem gewissen Wechselverhältnisse, so dass sie stärker entwickelt ist, wenn jene schwach ist, und umgekehrt, und bei völligem Mangel durch dieselbe ganz ersetzt wird, wie auch sie wieder im entgegengesetzten Falle die fehlende *Arteria cervicalis superficialis* ersetzen kann.
87. Quere Schulterblattarterie (*Art. transversa scapulae*).
88. Venennetz des Schädels (*Rete venosum cranii*) aus dem nach vorn die Stirnvene, seitlich die oberflächliche Schläfenvene, und rückwärts die Hinterhauptvenen hervorkommen.
89. Oberflächliche Stirnvenen (*Venae subcutaneae frontis*), welche aus dem vorhergehenden Venennetze nach vorn hervorgehen.
90. Mittlere Stirnvene (*Ven. frontal. mediana*), welche über der Nasenwurzel sich gabelig theilt und beiderseits der letztern mit ihren beiden Schenkeln dann herabsteigt, um mit der Augen- und vordern Antlitzvene sich zu verbinden.
91. Verbindung des rechten Schenkels dieser Vene mit der Nasenrückenvene.
92. Verbindung derselben mit der Augen- und vordern Antlitzvene.
93. Verbindung der queren Supraorbitalvene (vgl. Taf. I. Fig. 2. 40.) mit den oberflächlichen Venen der Stirn-, der Nasen- und Augengegend.
94. Verbindung der, unter der Schläfenbinde liegenden mittleren Schläfenvene (*V. temporal. media*) mit den oberflächlichen Venen der Stirn- und Augengegend.
95. Oberflächliche Venen der Augenlider (*Ven. palpebrales subcutaneae*), ein grobmaschiges Netz bildend.
96. Vordere Antlitzvene (*V. facialis anterior*).
97. Venennetz (*Rete nasale*) des knorpelign Theils der äussern Nase, aus welchem Venen (*Venae subcutaneae nasi*) hervorkommen, die theils zur Stirnvene emporsteigen, theils nach der Seite abgehen und in die vordere Antlitzvene sich ergiessen.
98. Nasenrückenvene (*V. dorsalis nasi*).
99. 100. Seitliche Nasenvenen (*Vv. laterales nasi*), eine obere und untere, welche in die vordere Antlitzvene sich ergiessen.

101. Eine starke Vene (*Vena nasalis profunda*), welche aus dem vordern Theil der Schleimhaut der Nasenhöhle kommend, an der Verbindung des knorpeligen mit dem knöchernen Theil der äussern Nase nach aussen hervortritt und zum Anfang der vordern Antlitzvene emporsteigt.

102. Oberflächliche Vene vom Nasenflügel (*V. pinnal.*).

103. Obere Lippenvene (*V. labialis superior*), welche ausser den oberflächlichen Venen der Oberlippe, auch noch die vorhergehende Vene vom Nasenflügel aufnimmt.

104. Untere Augenlidervene.

105. Oberflächliche Venen der Ober- und Unterlippe und des Mundwinkels, auf dem Schliessmuskel des Mundes ein grobmaschiges Netz (*Rete labiale*) bildend.

105′. Subcutanes Kinnvenennetz (*Rete venosum mentale*).

106. Mittlere Lippenvene (*V. labialis media*) von der Unterlippe und dem Mundwinkel kommend.

107. Untere Lippenvene (*V. labialis inferior*) aus dem Venennetz der Unterlippe (105.) und des Kinns (105′.) ihre Wurzeln nehmend.

107′. Verbindung der oberflächlichen Kinnvenen mit den Unterkinnvenen (vgl. Taf. I. Fig. 7.).

108. Tiefer Ast der vordern Antlitzvene (*Ram. profundus venae facialis anterioris*), welcher aus dem vordern Theil der Unterschläfengrube kommt und bezüglich der Venen, durch deren Zusammenfluss er dort gebildet wird, dem Endtheil der innern Kieferarterie entspricht. Er leitet sonach einen Theil des Blutes, das die letztere Arterie zu den tiefen Theilen des Antlitzes geführt hat, aus der Unterschläfengrube nach vorn ab, daher er auch *Vena maxillaris interna anterior* genannt wird, gegenüber der *Vena maxillaris interna posterior*, welche, die Arterie rückwärts begleitend, den übrigen Theil des zugeführten Blutes nach hinten ableitet und in den Anfang der hintern Antlitzvene, deren tiefen Ast bildend, ergiesst.

109. Oberflächliche Venen der Kaumuskelgegend, welche nach vorn in die vordere Antlitzvene sich ergiessen.

109′. Seitliche Unterkinnvene (*V. submentalis lateralis*).

110. Oberflächliche Schläfenvene (*V. temporalis superficialis*), ihre Wurzeln aus dem mittleren Theil des Venennetzes des Schädels (88) empfangend.

111. Vordere Ohrvenen (*Vv. auriculares anteriores*), eine obere und untere.

112. Mittlere Schläfenvene (*V. temporalis media*), welche über der Wurzel des Jochbogens die Schläfenbinde durchbohrend, mit der oberflächlichen Schläfenvene (110) zusammenfliesst, um mit ihr die oberflächliche Wurzel (*R. superficialis*) der hintern Antlitzvene zu bilden.

113. Gemeinsame Schläfenvene (*V. temporalis communis*) oder oberflächliche Wurzel (oberfl. Ast) (*R. superficialis*) der hintern Antlitzvene (*V. facialis posterior*), welche, unter die Ohrspeicheldrüse herabsteigend, hinter dem Halse des Unterkiefers mit der, von der *Vena maxillaris interna posterior* gebildeten tiefen Wurzel (*R. profund.*) den Stamm der hintern Antlitzvene erzeugt.

114. Vene, welche rückwärts in die *Vena temporalis communis* sich ergiesst; ihre abgeschnittenen Zweige kamen von der Oberfläche der Schläfe herab.

114'. Verbindung der vorhergehenden mit der queren Antlitzvene.

115. Quere Antlitzvene (*V. transversa faciei*), die vorwärts mit den Venen der Wangen- und Backengegend in Verbindung steht, und rückwärts, unter die Ohrspeicheldrüse tretend, in die gemeinsame Schläfenvene sich ergiesst.

116. Kleine Venen, welche den Ausführungsgang der Ohrspeicheldrüse begleiten.

117. Oberflächliche Kaumuskelvene, die aufwärts und rückwärts mit den vorhergehenden Venen, abwärts und nach vorn mit der vordern Antlitzvene sich verbindet.

118. Oberflächliche Kaumuskelvenen, welche rückwärts unter die *Gl. parotis* tritt, um in den Stamm der hintern Antlitzvene sich einzusenken.

119. Unteres Ende des Stammes der hintern Antlitzvene (*V. facialis posterior*).

120. Gemeinsame Antlitzvene (*V. facialis communis*) oder vordere Kopfvene (*V. cephalica anterior*), durch den Zusammenfluss der hintern und vordern Antlitzvene gebildet werdend.

121. Innere Drosselvene (*V. jugularis interna*) oder hintere Kopfvene (*V. cephalica posterior*).

122. Anfangstheil der Gemeinsamen Kopfvene (*Vena cephalica communis*), durch den Zusammenfluss der beiden vorhergehenden Venen gebildet. Gewöhnlich wird sie noch innere Drosselvene (*V. jug. int.*) genannt.

Manche bezeichnen sie auch gemeinsame Drosselvene (*V. jugularis communis*). Doch ist dies unrichtig, da nur eine von den beiden sie zusammensetzenden Venen den Namen Drosselvene hat, sonach auch von einer gemeinsamen Drosselvene nicht die Rede sein kann. Denn der Venenstamm, der mit diesem Namen belegt wird, müsste wenigstens zwei *Venae jugulares* in sich vereinigen.

123. Zwei obere Schilddrüsenvenen (*V. thyreoid. super.*).

124. Aeussere Drosselvene (*Vena jugularis externa*), welche, auf dem Kopfnicker herabsteigend, hinter dessen *Portio clavicularis* oberhalb des Schlüsselbeins in die *Vena subclavia* sich ergiesst. Auf dem obern Ende des Kopfnickers wird sie gebildet durch den Zusammenfluss der Venen des äussern Ohres, der Warzen- und Hinterhauptgegend, so wie durch einen Verbindungsast der hintern Antlitzvene.

125. Hintere Ohrvene (*V. auricular. post.*), eine der Wurzeln der äussern Drosselvene bildend.

126. Wurzeln der äussern Drosselvene, welche theilweise aus der Hinterhaupt-, theilweise aus der Warzengegend kommen.

127. Vene, welche, aus den oberflächlichen Venen der Schläfe entsprungen, in schiefer Richtung durch die Warzengegend herabläuft, dabei die obere Ohrvene aufnimmt und in den Anfangstheil der äussern Drosselvene übergeht.

128. Obere Ohrvene (*V. auricularis superior*), welche, schief rückwärts aufsteigend, in die vorhergehende sich ergiesst.

129. Venen der Hinterhauptgegend, welche, den hintern Theil des Venennetzes des Schädels bildend, aufwärts mit den Venen des *Scheitels*, vorwärts mit denen der Schläfen- und Warzengegend

in Verbindung stehen, und abwärts theilweise (129′) als oberflächliche Hinterhauptvene in den Anfang der äussern Drosselvene, theilweise (130) in die oberflächlichen Nackenvenen und theilweise in die tiefe Hinterhauptvene (*V. occipital. profund.*) übergehen.

129′. Oberflächliche Hinterhauptvene (*V. occipital. superficialis*).

130. Abgeschnittene Verbindung zwischen den Venen des Hinterhaupts und den oberflächlichen Nackenvenen.

131. Tiefe Hinterhauptvene (*V. occipital. profund.*), welche die Hinterhauptarterie in die Tiefe begleitet und später, wo sie mit letzterer zwischen den Muskeln durchläuft, doppelt wird.

132. Verbindung zwischen der äussern Drosselvene und der hintern Antlitzvene. Wenn der Lauf des Blutes der letzteren in die gemeinsame Antlitzvene irgend erschwert wird, so erweitert sich jene Anastomose, so dass sie zur Hautblutbahn wird und die hintere Antlitzvene alsdann, statt mit der vordern Antlitzvene in die *Vena facialis communis* zusammenzufliessen, in die äussere Drosselvene übergeht. Diese Abweichung kommt sehr oft vor, daher auch Manche dies geradezu als Norm aufgefasst haben.

133. Einsenkung des untern Endes der äussern Drosselvene in die *Vena subclavia*.

134—135. Venen, welche die vorhergehende noch vor ihrer Einmündung in die Schlüsselbeinvene aufnimmt.

134. Oberflächliche Nackenvene (*V. cervicalis superficialis*), welche bezüglich der Venen, die in sie zusammenfliessen, sowohl der gleichnamigen Arterie, als auch der queren Halsarterie entspricht.

135. Quere Schulterblattvene (*V. transversa scapulae*), der gleichnamigen Arterie entsprechend.

136. Schlüsselbeinvene (*V. subclavia*), welche, durch den *Musculus scalenus anticus* von der gleichnamigen Arterie geschieden, hinter dem Schlüsselbein einwärts läuft, um unter dem Ursprung des Kopfnickers mit der innern Drosselvene zur *Vena anonyma* zusammen zu fliessen (vgl. Taf. VIII.—X.).

137. Saugadern des Scheitels. Es sind nur wenige Stämmchen aufgenommen, nämlich nur so viele, als nothwendig, um ihre Lage, ihren Lauf und ihre Verbindungen sehen zu können. Die Stämmchen bilden, den Venen ähnlich, ein grobmaschiges Netz (*Rete vasorum lymphaticorum cranii*), aus dem nach vorn, nach hinten und seitlich

Saugadern hervorkommen, welche über die Stirne, Schläfe und über das Hinterhaupt herablaufen.

137'. Abgeschnittene Saugaderstämmchen, welche an der Stirne herabsteigen.

137''. Ebensolche, welche am Hinterhaupt herabliefen.

138. Oberflächliche Saugadern der Schläfe, welche grösstentheils zu den Saugaderdrüsen der Ohrspeicheldrüsengegend sich begeben.

139. Eine oberflächliche Saugaderdrüse der Ohrspeicheldrüsengegend (*Gland. lymphat. parotidea*).

140. Saugaderstämmchen, welches, theilweise aus der vorhergehenden Drüse hervorkommend, über die Ohrspeicheldrüse herabsteigt, um in die obere Saugaderdrüse des Halses sich einzusenken.

141. Saugaderstämmchen, welches, aus der Wangen- und Augengegend kommend, schräg rückwärts durch die Kaumuskel- und Ohrspeicheldrüsengegend herabläuft, um in die Saugaderdrüsen unter dem Kieferwinkel sich einzusenken.

142. Saugaderstämmchen, das, aus dem hintern Theil der Scheitelgegend kommend, theils zur Saugaderdrüse der Warzengegend sich begibt, theilweise nach innen zu der Stelle herabsteigt, wo die Hinterhauptarterie aus der Tiefe hervortaucht.

143. Saugader, welche mit der Hinterhauptarterie und der tiefen Hinterhauptvene in die Tiefe dringt.

144. Saugaderdrüse der Warzengegend (*Gl. lymphat. mastoidea*).

145. Saugadern, welche als *Vasa inferentia* zur Saugaderdrüse der Warzengegend gelangen.

146. Abgeschnittene einführende Saugadern (*Vasa inferentia*) der vorhergehenden Drüse, welche von der Seite des Schädels und von der hintern Ohrfläche kamen.

147. Abgeschnittene Saugadern, welche, als *Vasa efferentia* der obigen Saugaderdrüse (144) über den obern Theil des Kopfnickers (40) herablaufen und zu den, in der Umgebung der äussern Drosselvene befindlichen, Halsdrüsen (*Gl. lymphat. jugul. externae*) gingen.

148. Zweige des Oberaugenhöhlennerven (*N. supraorbitalis*), welche zwischen den Fasern des Stirnmuskels aus der Tiefe zur Oberfläche hervortauchen, um auf demselben bis zum vordern Theil des Scheitels emporzusteigen.

149. Zweige des Ohrschläfennerven (*N. auriculo-temporalis*) zur Oberfläche der Schläfe.

150. Ein Zweig (*R. temporalis*) des Thränennerven (*N. lacrymalis*), welcher in Begleitung einer kleinen Arterie, die äussere Wand der Augenhöhle durchbohrend, zur Oberfläche der Schläfe sich begibt.

151. Grosser Hinterhauptnerv (*N. occipitalis major*).

152. Kleiner Hinterhauptnerv (*N. occipitalis minor*).

153. Ohrast (*Ramus auricularis*) desselben.

154. Grosser Ohrnerv (*N. auricularis magnus*).

155. Zweige desselben zur hintern Ohrfläche (*Ri. auriculares posteriores*).

156. Zweige zum untern Theil des äussern Ohres (*Ri. infraauriculares*).

157. Zweige (*Ri. parotidei*), welche nach vorn zur Haut der Ohrspeicheldrüsengegend sich begeben.

158. Ohrast (*R. auricularis*) des Antlitznerven (*N. facialis*).

159. Schläfenzweige (*Ri. temporales*) desselben.

160. Wangenzweige (*Ri. zygomatici*) desselben.

161. Backenzweige (*Ri. buccales*) desselben.

162—163. Zweige (*Ri. marginales*) des Antlitznerven, welche längs des Unterkieferrandes nach vorn gegen das Kinn verlaufen.

164. Zweig desselben, der, zum Hals herabsteigend, den obern Unterhautnerven des Halses (*N. subcutaneus colli superior*) darstellt.

165. Backennerv (*Nerv. buccinatorius*) vom *Nerv. trigeminus*, der, mit Zweigen des Antlitznerven schlingenförmige Verbindungen eingehend, nur der Schleimhaut und äussern Haut der Backe und des Mundwinkels seine Zweige sendet.

166. Zweige des Unteraugenhöhlennerven (*N. infraorbitalis*) zur Oberlippe — Oberlippennerven (*Ni. labiales superiores*).

167. Zweige desselben Nerven zur äussern Nase (*Ri. nasales nervi infraorbitalis*).

168. Ein Zweig des Unteraugenhöhlennerven zum Nasenloch und *Septum mobile nasi.*

169. Nasenzweige (*Rami nasales*) aus dem *Nervus supra-* und *infratrachlearis.*

170. Aeusserer Nasenzweig (*R. externus narium*) des *Nervus ethmoidalis*, welcher an der Verbindung des knöchernen mit dem knorpeligen Theil der äussern Nase die Wandung der letztern

durchbohrt, und dann auf der Aussenseite zur Nasenspitze herabläuft.

171. Zungenmuskelnerv (*N. hypoglossus*).

171′. Dessen absteigender Ast (*Ramus descendens*).

172. Unterhautnerv des Halses (*N. subcutaneus colli*) aus dem Halsnervengeflecht, welcher in 3 Aeste sich theilt, nämlich in einen obern (172′), der mit dem Antlitznerven sich verbindet; einen mittleren (172″) und unteren (172‴), welche auch als *Nervus subcutaneus colli medius et inferior* bezeichnet werden, und nach vorn und abwärts verlaufen. Letztere sind jedoch nach kurzem Verlaufe abgeschnitten.

173. Beinerv (*N. accessorius Willisii*), welcher zur Innenfläche des Kappenmuskels (47) herabsteigt.

173′. Verbindungen zwischen dem vorhergehenden Nerven und dem *Nervus occipitalis minor*.

174. Oberschlüsselbeinnerven (*Nervi supraclaviculares*) aus dem Halsnervengeflecht.

175. Zwerchfellnerv (*N. phrenicus*), welcher seine Wurzeln theilweise aus dem vierten, theilweise aus dem fünften Halsnerven erhält, und auf dem *Musculus scalenus anticus* herabsteigt, um an der Aussenseite des Ursprungs der *Arteria mammaria interna* in die Brusthöhle einzugehen (vgl. Tafel X.).

176. Die Bündel des noch oberhalb des Schlüsselbeins gelegenen Theils des Armnervengeflechtes (*Plexus brachialis*), welches von den vier untern Halsnerven und dem obern Brustnerven gebildet wird. Dieses Geflecht, das hier auswärts von der Schlüsselbeinarterie liegt, zieht sich mit dieser Arterie unter dem Schlüsselbein durch in die Achselhöhle hinab, wobei seine einzelnen Bündel ihr Lageverhältniss zur Arterie theilweise verändern.

177. Oberschulterblattnerv (*N. suprascapularis*), welcher in Begleitung der queren Schulterblattvene (135), nicht aber der Arterie, durch die *Incisura scapulae* in die Obergrätengrube sich begibt, um in dem *Musculus supraspinatus*, und darauf in die Untergrätengrube noch herabsteigend, auch in den *Musculus infraspinatus* sich zu verästeln.

Fig. 2.

Diese Abbildung dient vorzüglich zur Erläuterung der tiefer liegenden Theile des Kopfes und des obern Theils des Halses, und ergänzt sonach wesentlich die vorhergehende Figur.

Am Halse wurden die Bedeckungen der Hautmuskeln des Halses, die Fascie, abgetragen und ein Stück aus dem obern Theil des Kopfnickers ausgeschnitten, um die darunter gelegenen Lymphdrüsen mit ihren ein- und ausführenden Gefässen sichtbar zu machen. In der Backen- und Wangengegend sind die Weichtheile nebst einem Theil der knöchernen Grundlage (nämlich der Körper des Oberkieferbeins und das Jochbein) weggenommen, wodurch die Nasenhöhle und der äussere Theil der Mundhöhle (*Cavum buccale*) geöffnet wurde. In der Kaumuskelgegend wurde der Kaumuskel und der Ast des Unterkiefers bis nahe über den Kieferwinkel weggenommen, um die nach innen davon liegenden Theile (den innern Flügelmuskel, die Mandel, den obern Theil des Schlundkopfes, die innere Kopfarterie, den Lungenmagennerv, den Zungenschlundkopfnerv u. s. w.) in ihrer Lage gut zu sehen. In der Ohrspeicheldrüsengegend sind, nach Wegnahme der Drüse und der sie deckenden Theile, hauptsächlich diejenigen Theile dargestellt worden, welche ganz in der Tiefe der Gegend liegen. Aufwärts von den letztern Gegenden sind vorzüglich die zur Ohrgegend gehörigen Theile blossgelegt worden; so ist der äussere Gehörgang in seiner ganzen Länge bis zum Trommelfell, und die Eustachische Röhre vom Schlundkopf bis zur Paukenhöhle aufgebrochen, um diese Theile in ihrer Lage gut zu sehen. Im obern Theile der Schläfengegend, so wie auch in der Scheitel- und Hinterhauptgegend, wurde die äussere Tafel der Knochen mittelst des Meisels und Hammers abgetragen, um die Diploë mit dem *Venae diploicae* zum Vorschein zu bringen.

Theile des Halses.

1. Durchschnitt der äussern Haut des Halses, nebst der unter ihr liegenden Fettbindegewebsschichte.
2. Kopfnicker (*M. sternocleidomastoideus*).
3. Stelle, wo ein Stück aus demselben ausgeschnitten ist, um die unter ihm liegenden Theile, besonders die Lymphdrüsen, sichtbar zu machen.

4. Heber des Schulterblattwinkels (*M. levator anguli scapulae*).
5. Rippenhalter (*Mi. scaleni*), mittlerer und hinterer.
6. Brustzungenbeinmuskel (*M. sternohyoideus*).
7. Brustschildknorpelmuskel (*M. sternothyreoideus*).
7'. Schiefe Linie des Schildknorpels (*Linea obliqua cartilaginis thyreoideae*).
7''. Schildknorpelzungenbeinmuskel (*M. thyreo-hyoideus*).
8. Unterkieferspeicheldrüse (*Gl. submaxillaris*).
9. Aeussere Kopfarterie (*Carotis externa*).
10. Obere Schilddrüsenarterie (*A. thyreoidea superior*).
11. Antlitzarterie (*A. facialis*).
12. Zungenmuskelnerv (*N. hypoglossus*).
13. Dessen absteigender Ast (*R. descendens n. hypoglossi*).
14. Innere Kopfarterie (*Carotis interna*).
15. Innere Drosselvene (*V. jugularis interna*).
16. Saugaderdrüsen unter dem Unterkiefer (*Glandulae lymphat. submaxillares*).
17. Saugadern, die, aus den verschiedenen Gegenden des Antlitzes kommend, in die vorhergehenden Drüsen sich einsenken (*Vasa inferentia*).
18. Saugadern (*Vasa efferentia*), welche aus den *Glandulae lymphaticae submaxillares* wieder hervortreten und am Halse nach unten ziehen.
19. Tiefe Halslymphdrüsen (*Gl. lymphat. cervical. profundae s. jugulares internae*), die unter dem Kopfnicker in der Nähe der innern Drosselvene herabliegen.
20. Ausführende Gefässe (*Vasa efferentia*) derjenigen Unterkieferlymphdrüsen, welche unter dem Kieferwinkel liegen.
20'. Einführende Gefässe (*Vasa inferentia*) der tiefen Halslymphdrüsen, die von der *Basis cranii* herabkommen.
20''. Ebensolche, die aus den tiefen Theilen der Hinterhauptgegend kommen.
21. Oberflächliche Halslymphdrüsen (*Gl. lymphat. cervical. superficiales s. jugulares externae*) auf der äussern Fläche des Kopfnickers.

22. Einführende Saugadern derselben (*Vasa inferentia*), aus der Warzen- und Hinterhauptgegend kommend.
22′. Ausführende Saugadern ebenderselben Drüsen, vorwärts zu den tiefen Halsdrüsen (19) gehend.
22″. Ausführende Saugadern, die abwärts zu den Drüsen der Oberschlüsselbeingrube sich begeben.
23. Saugaderdrüsen (*Glandulae lymphaticae supraclaviculares*) der Oberschlüsselbeingrube (*Fossa supraclavicularis*).
24. Einführende Saugadern dieser Drüsen, welche vom Nacken herabkommen.
25. Einführende Saugadern derselben Drüsen, die aus den tiefen Halslymphdrüsen kommen.
26. Ausführende Saugadern ebenderselben Drüsen.

Tiefe Theile der Ohrspeicheldrüsengegend.

27. Hinterer Bauch des zweibäuchigen Unterkiefermuskels (*M. biventer maxillae inferioris*).
28. Hinterhauptarterie (*Art. occipitalis*).
29. Griffelwarzenlocharterie (*Art. stylomastoidea*), in den Fallop'schen Kanal aufsteigend.
30. Griffelfortsatz des Schläfenbeins (*Proc. styloideus*).
30′. Griffelzungenbeinmuskel (*M. stylohyoideus*).
31. Griffelzungenmuskel (*M. styloglossus*).
32. Seitlicher gerader Kopfmuskel (*M. rectus capitis post. lateralis*).
33. Aeusserer Ast des Willis'schen Beinerven (*R. externus nervi accessorii Willisii*).

Theile, die zur Kaumuskelgegend gehören.

34. Unterster Theil des Kaumuskels (*M. masseter*), dessen oberer Theil weggenommen ist.
35. Durchschnitt des untern Theils des aufsteigenden Astes des Unterkiefers (*R. ascendens maxillae inferioris*).
36. Innerer Flügelmuskel (*M. pterygoideus internus*).
37. Mandel (*Tonsilla*).
38. 38′. Oberster Theil des Schlundkopfes (*Pharynx*).

38. Oberer Schlundkopfschnürer (*M. constrictor pharyngis superior*).

38'. Drüsenreiche Schleimhaut des obersten, von Muskeln nicht mehr umgebenen Theils des Schlundkopfes, von aussen sichtbar.

39. Innere Kopfarterie (*Carotis interna*).

40. Aufsteigende Schlundkopfarterie (*A. pharyngea ascendens*).

41. *Arteria pharyngobasilaris*, vorzüglich an den obersten Theil des Schlundkopfes und an die Eustach'sche Röhre sich verbreitend.

42. Innere Drosselvene (*V. jugularis interna s. cephalica posterior*).

43. Lungenmagennerv (*N. vagus*).

44. Zungenschlundkopfnerv (*N. glossopharyngeus*).

45. Dessen Schlundkopfast (*R. pharyngeus*).

Theile, die zur Ohrgegend gehören.

46. Ohrleiste (*Helix*).

46'. Gegenleiste des äussern Ohres (*Anthelix*).

47. Durchschnitt des Ohrläppchens (*Lobulus auriculae*).

48. Ohrecke (Ohrbock — *Tragus*), von der Haut entblösst.

48'. Gegenecke (Gegenbock — *Antitragus*).

48''. Einschnitt zwischen den beiden vorhergehenden (*Incisura intertragica*).

49. Ohrmuschel (*Concha auriculae*).

50—55. Aeusserer Gehörgang (*Meatus auditorius externus*).

50. Dessen erster Theil oder Eingang, der nach innen und vorn gerichtet ist.

51. Zweiter oder mittlerer Theil, der in der Richtung nach innen und hinten verläuft.

52. Dritter oder innerer Theil, wiederum nach innen und vorn verlaufend.

53. Häutige Auskleidung des äussern Gehörgangs.

54. Durchschnitt der Wandung des knorpeligen Theils desselben (*Pars cartilaginea meatus auditorii externi*).

55. Durchschnitt der Wandung des knöchernen Theils (*Pars ossea*) ebendesselben.

56. Paukenfell (*Membrana tympani*), welche, in schiefer und schräger Stellung, den äussern Gehörgang von der Paukenhöhle scheidet.

57. Handgriff des Hammers (*Manubrium mallei*), durch das Paukenfell durchschimmernd.

57′. Kopf des Hammers (*Caput mallei*), über den obern Rand des Paukenfells hervorstehend.

58. Knochenrand, in welchem diese Membran befestigt ist.

58′. Paukenhöhle (*Cavum tympani*).

58″. Aufgebrochene Decke der Paukenhöhle.

59—64. Eustach'sche Röhre (*Tuba Eustachii*), geöffnet.

59. Paukenöffnung (*Ostium tympanicum*).

60. Schlundkopföffnung (*Ostium pharyngeum*).

61. Knöcherner Theil (*Pars ossea tubae*).

62. Knorpeliger Theil (*Pars cartilaginea tubae*).

63. Durchschnitt des Knorpels der Wandung des vorhergehenden Theils der Röhre.

64. Schleimhaut (*Membrana mucosa tubae Eustachii*).

Theile, welche zur Backen- und Wangengegend gehören.

65. Hinterster Theil der Seitenwand der Nasenhöhle (*Paries lateralis cavi nasi*).

66. Stelle, welche der Körper des Oberkieferbeins, der mittelst des Meisels abgetragen wurde, eingenommen hatte.

67. Der noch nicht hervorgebrochene Weisheitszahn (*Dens sapientiae*).

68. Schleimhaut der Backenhöhle (*Cavum buccale*), da abgeschnitten, wo sie vom Alveolarfortsatz des Oberkiefers zur Backe übergeht.

69. Zahnfleisch (*Gingiva*) des Oberkiefers.

70. Schleimhaut des hintersten Theils der Backe.

70′. Stelle, wo die Backenhöhle mit dem innern Theil der Mundhöhle in Verbindung steht.

71. Schleimhaut, da durchschnitten, wo sie zum Alveolarfortsatz des Unterkiefers übergeht.

71′. Zahnfleisch des Unterkiefers.

72. Aeussere Haut, in der Richtung der untern Grenze der Backe durchschnitten.

72′. Die unter der vorhergehenden liegende Fettbindegewebsschichte.

72″. Durchschnitt der Antlitzarterie (*Art. facialis*).

73. Aeussere Haut, nach dem Laufe der innern Grenze der Backen- und Wangengegend durchschnitten.

73′. Unter der Haut liegende Fettbindegewebsschichte.

73″. Durchschnitt der Antlitzarterie.

73‴. Durchschnitt der vordern Antlitzvene (*V. facialis anterior*).

73⁗. Durchschnitt eines Astes der Unteraugenhöhlenarterie (*Art. infra-orbitalis*).

73⁗′. Durchschnitt einer, den vorhergehenden Arterienast begleitenden Vene.

74. Mittlere Nasenmuschel (*Concha narium media*), von aussen sichtbar. Der übrige Theil der rechten Seitenwand der Nasenhöhle ist ganz entfernt.

75. Scheidewand der Nasenhöhle (*Septum cavi nasi*).

76. Boden der Nasenhöhle (*Fundus cavi nasi*).

77. Hintere Nasenöffnung (*Apertura posterior cavi nasi*).

78. Aeussere Haut, in der Richtung der obern Grenze der Wangengegend durchschnitten.

79. Unter derselben liegende Fettbindegewebsschichte.

80. Durchschnitt des grossen Flügels des Keilbeins und des Jochbeins.

Theile, die zur Schläfen-, Scheitel- und Hinterhauptgegend gehören.

81. Oberer Theil der Schuppe des Schläfenbeins (*Pars squamosa ossis temporum*), von dem die äussere Knochentafel abgetragen wurde, um sichtbar zu machen, wie schwach hier die Diploë entwickelt ist.

82. Durchschnitt der Schuppe des Schläfenbeins, deren unterer Theil herausgeschnitten wurde, um in die Tiefe besser blicken zu können.

82′. Noch ein Theil der äussern Knochentafel der Schläfenbeinschuppe.

83. Durchschnitt der vordern Diploëvene der Schläfe (*V. diploica temporalis anterior*).

84. Schädelhöhle (*Cavum cranii*).

85. Innere Kopfarterie (*Carotis interna*), die neben dem Türkensattel in geschlängeltem Laufe emporsteigt.
86. Felsentheil des Schläfenbeins (*Pars petrosa ossis temporum*).
87. Vorderer geneigter Fortsatz des Keilbeins (*Proc. clinoideus anterior*).
88. Dritter Hirnnerv (*N. oculomotorius*).
88'. Sechster Hirnnerv (*N. abducens*).
89. Durchschnitt der äussern Knochentafel des Scheitel- und Hinterhauptbeins, die an beiden Knochen mittelst des Meisels abgetragen wurde, um die Diploë und deren Venen sichtbar zu machen.
90. Diploë des Scheitelbeins und Hinterhauptbeins.
91. Diploëkanäle mit den *Venae diploicae*, die durch Verbindungen unter einander ein grobmaschiges Netz bilden, aus dem nach vorn, nach der Seite und nach hinten die Stämme der Diploëvenen hervorgehen.
92. Stamm der vordern Diploëvene der Schläfe (*V. diploica temporalis anterior*).
93. Stamm der hintern Diploëvene der Schläfe (*V. diploica temporalis posterior*).
94. Ausmündung der letzteren am Warzenloche (*For. mastoideum*).
95. Stamm der Diploëvene des Hinterhauptes (*V. diploica occipitalis*).
96. Punktirte Linie, welche der Grenze zwischen Scheitel- und Schläfengegend entspricht.
97. Punktirte Linie, welche der Grenze zwischen Scheitel- und Hinterhauptgegend entspricht.
98. Durchschnitt der äussern Haut des vordern Theils des Schädels, ungefähr dem Laufe der Grenze zwischen der Stirn-, Scheitel- und Schläfengegend folgend

Figur 3.

Die Darstellung erläutert hauptsächlich die Lage und den Lauf der Fascie des Halses, der Kaumuskel- und Ohrspeicheldrüsengegend, sowie die oberflächlichen Halsvenen.

1. Durchschnitt der äussern Haut und der darunter liegenden Fettbindegewebsschichte.
2. Stelle am obersten Theil der Backe, wo die subcutane Fettschichte von ansehnlicher Dicke ist.
3. Gemeinsame Fascie der Kaumuskel- und Ohrspeicheldrüsengegend (*Fascia parotideo-masseterica*).
3′. Fortsetzung derselben in die *Fascia buccalis*.
3″. Befestigung der Fascie am Jochbogen.
3‴. Fortsetzung derselben in das subcutane Bindegewebe des äussern Ohres.
3⁗. Fortsetzung in die *Fascia colli*.
4. Geöffnete Faserkapsel (*Capsula fibrosa glandulae parotidis*), welche die Fascie um die Ohrspeicheldrüse bildet.
5. Fortsätze, die von der innern Fläche der Kapsel abgehen und zwischen die Läppchen der Drüse herein sich senken, wodurch der so feste und innige Zusammenhang zwischen Drüse und Wandungen der Kapsel bewirkt wird.
6. Ohrspeicheldrüse (*Glandula parotis*).
7. Kaumuskelbinde, eingeschnitten, um die unter ihr liegenden Theile — wie den Kaumuskel (8), die Backenzweige (9) des Antlitznerven und den Ausführungsgang (10) der Ohrspeicheldrüse (*Duct. Stenonianus*) sichtbar zu machen.
11. Hervorragung, die dem vordern Rande des Kaumuskels entspricht.
12. Unterster Theil des Hautmuskels des Halses (*M. subcutaneus colli s. Platysmamyoides*), dessen über den Hals emporsteigender übriger Theil weggenommen ist.
12′. Durchschnitt seines obern Theils, da, wo er an den Unterkieferrand tritt.
13. Ein Theil des vorhergehenden Muskels, dessen Fasern auf der, den obern Theil des Kopfnickers deckenden, Fascie entspringen und über den untern Theil der *Gl. parotis* und des *M. masseter* schräg vorwärts gegen den Mundwinkel laufen.
14. 14′. Antlitzportion des Hautmuskels des Halses, deren Fasern nach den Mundwinkeln laufen und die gewöhnlich als Lachmuskel (*Musculus risorius*) bezeichnet wird.

14. Dieser Theil wird von Fasern gebildet, welche der Hautmuskel des Halses über den Unterkieferrand gegen den Mundwinkel emporsendet.

14′. Diese obere Abtheilung des Lachmuskels, deren Fasern von hinten, aus der Ohrspeicheldrüsen- und Kaumuskelgegend, zum Mundwinkel gelangen, stellt den eigentlichen Lachmuskel, wie derselbe von Santorin beschrieben wurde, dar.

15. Herabzieher des Mundwinkels (*M. depressor anguli oris*).

16. Binde des Halses (*Fascia colli*).

17. Aeussere Drosselvene (*V. jugularis externa*), welche in die Fascie theils eingebettet ist, theils ganz unter ihr liegt und durch letztere durchschimmert.

17′. Durch die Fascie durchschimmernde Vene, welche dieselbe vom Kopf und Nacken her aufnimmt.

18. Geöffnete Scheide, welche die Fascie um den Kopfnicker bildet.

18′. Der blossgelegte vordere Rand des Kopfnickers (*M. sternocleidomastoideus*).

19. Mittlere Hautvene des Halses (*Vena subcutanea colli mediana s. anterior*).

19′. Verbindung derselben mit dem obern Theil der äussern (mitunter auch mit der innern) Drosselvene.

19″. Zwei Schenkel, in welche die mittlere Hautvene unten sich zu spalten pflegt, und welche jederseits unter den untern Theil des Kopfnickers sich wenden, um auswärts ziehend in den untern Theil der *Vena jugularis interna* (bisweilen auch in die *V. j. externa*) sich zu ergiessen. Manche bezeichnen diese beiden auswärts laufenden Venen, — obschon sie nicht an der Oberfläche, sondern in der Tiefe verlaufen — untere Hautvene des Halses (*V. subcutanea colli inferior*).

20. Vene, welche die vorhergehende mit dem obern Ende der äussern Drosselvene verbindet und dicht am vordern Rande des Kopfnickers verläuft.

Diese Vene erreicht mitunter eine noch viel bedeutendere Stärke, als hier, was beachtet zu werden verdient, da sie bei der Anlegung der Wunde zum Behufe der Unterbindung der *Carotis communis* leicht verletzt wird und dann eine nicht unbedeutende Blutung zu veranlassen im Stande ist.

20'. Verbindungen der vorhergehenden Vene mit der äussern Drosselvene

21. Geöffnete Faserkapsel der Unterkieferspeicheldrüse (*Capsula glandulae submaxillaris*).

22. Die blosgelegte Unterkieferdrüse (*Gl. submaxillaris*) über deren hintern Theil die Antlitzvenen, welche die Kapsel durchbohren, hinwegziehen.

23. Vordere Antlitzvene (*V. facial. ant.*).

24. Hintere Antlitzvene (*V. facial. posterior*).

25. Gemeinsame Antlitzvene (*V. facial communis*), welche über die Drüse schräg rückwärts durch die Kapselhöhle herabsteigt, um in die innere Drosselvene sich einzusenken.

26. Ansatz der Fascie des Halses an den untern Rand des Unterkiefers.

Figur 4 bis 7.

Diese Abbildungen dienen zur Erklärung des schiefen Halses (*Caput obstipum*) und der zu seiner Heilung erforderlichen Durchschneidung des Kopfnickers.

Diese Verkrümmung wird dadurch bedingt, dass der Kopfnicker der einen Seite oder wenigstens eine seiner beiden Portionen eine geringere Länge, als der anderseitige, hat. In der bei weitem grössten Anzahl der Fälle ist dieses Uebel angeboren (*Caput obstipum congenitum*). Doch gibt es auch Fälle, wo es später sich entwickelte (*Caput opstipum acquisitum*). Die Verkürzung des Muskels ist entweder davon die Folge, dass, bei unregelmässiger Kindeslage im Uterus, durch eine andauernd schiefe Stellung des Kopfes, der eine Kopfnicker nicht zu der, dem anderseitigen Muskel gleichen Länge sich ausbilden konnte, oder dass der normal entwickelte Muskel später durch eine, lange Zeit andauernde, schiefe Haltung des Kopfes und Halses, welche den Muskel in anhaltender Unthätigkeit erhält, eine Rückbildung erfährt, in deren Folge er in dem Grade an Länge verliert, als die schiefe Stellung des Kopfes und Halses es zulässt. Ein schiefer Hals kann daher in allen denjenigen Fällen entstehen, wo in Folge von allgemeiner Muskelschwäche oder etwa wegen eines Schmerzes der Kopf andauernd nach einer Seite geneigt gehalten wird. Man hat deshalb auch schon Fälle beobachtet, wo derselbe durch ein lange unterhaltenes Blasenpflaster hinter dem einen Ohre veranlasst wurde. Ganz irrig und dem Stande unseres

jetzigen Wissens vom Muskelleben nicht mehr entsprechend, ist die noch von so Vielen in Schutz genommene alte Ansicht, dass das *Caput obstipum* durch abnorme, krampfhafte Thätigkeit des Kopfnickers, durch andauernde Contraction desselben, bedingt werde.

Die Verkürzung betrifft nicht immer den ganzen Kopfnicker, sondern oft nur eine seiner beiden Portionen, nämlich entweder bloss die *Portio sternalis* oder bloss die *Portio clavicularis*. Es ist dies beachtenswerth, weil es eine Verschiedenheit der Stellung des Kopfes zur Folge hat. Denn ist der ganze Kopfnicker oder seine *Portio sternalis* verkürzt, so ist nicht bloss der Hals gegen die kranke Seite gebeugt, sondern auch der Kopf zugleich so gedreht, dass das Antlitz nach der entgegengesetzten, d. h. gesunden, Seite hinblickt (Fig. 4.). Ist aber die *Portio clavicularis* allein verkürzt, so ist dabei bloss der Hals seitwärts gebeugt und das Antlitz sieht gerade nach vorn oder ist nur unbedeutend nach der andern Seite gedreht (Fig. 5.).

Die Heilung dieses Uebels wird nur mittelst Durchschneidung des zu kurzen Muskels bewirkt. Wenn bloss die *Portio clavicularis* oder *sternalis* verkürzt ist, versteht es sich von selbst, dass man dann auch nur diese durchschneidet.

Früher legte man zuerst durch einen Hautschnitt den Muskel blos, um dann ihn entweder von aussen nach innen oder in umgekehrter Richtung zu durchschneiden. Jetzt trennt man ihn, nach dem Vorgange von Dieffenbach und Stromeyer, mittelst der subcutanen Durchschneidung, über deren Ausführung indess es wieder sehr viele Verfahrungsweisen gibt. Im Allgemeinen durchsticht man etwa 1—2 Zoll über dem Ursprunge des Muskels die äussere Haut und schiebt die Klinge eines geeigneten Myotoms flach hinter dem Muskel durch, bis unter die Haut am entgegengesetzten Rande, wendet nun entweder, ohne einen Ausstich zu machen, die Schneide gegen den Muskel, und, indem man den Daumen der linken Hand von aussen auf den Muskel auflegt, um dadurch letztern gegen die Schneide des Messers besser anzudrücken, durchschneidet ihn, ohne die äussere Haut zu verletzen, — oder man macht dem Einstich gegenüber auch einen Ausstich und durchschneidet den Muskel beim Zurückziehen des Messers. Wenn das Uebel schon sehr lange bestanden und besonders bei Erwachsenen, haben sich meistens auch noch andere Theile, wie der Hautmuskel des Halses, der *M. cucullaris*, die *Fascia colli* durch ihre gleichzeitige Verkürzung an der Verkrümmung des Halses

betheiligt und unterhalten dieselbe selbst dann noch in gewissem Grade, wenn auch der Kopfnicker durchschnitten ist. Dann reicht natürlich die Durchschneidung des letztern Muskels allein nicht aus, sondern muss noch eine methodische Nachbehandlung vermittelst der Anwendung von Extensionen auf die noch vorhandenen verkürzten Theile eingeleitet werden.

Figur 4. zeigt das *Caput obstipum* eines siebenjährigen Mädchens, welches das Uebel mit auf die Welt brachte. Stromeyer, von dem dieser Fall entlehnt ist, erzielte hier durch die Durchschneidung beider Portionen des Kopfnickers und die darauf gefolgte Extension mittelst eines Streckapparats völlige Heilung. (Stromeyer, Beiträge zur operativen Arthopaedik. Hannover 1838. S. 135. — Auch in Frorieps chir. Kupfertafeln. Hft. 81.).

Da beide Portionen des rechten Kopfnickers in diesem Falle verkürzt waren, so war nicht blos der Hals nach der rechten Seite gekrümmt, sondern auch der Kopf so gedreht, dass das Antlitz ganz nach links sah und das Kinn seine Stellung über dem Acromion hatte.

a. Die verkürzte und straff gespannte *Portio sternalis.*
b. Die gleichfalls verkürzte und strangartig gespannte *Portio clavicularis.*

Fig. 5. zeigt ein angebornes *Caput obstipum* nach Guerin (bei Bourgery, *Traité de l'anatomie de l'homme.* Tom. VII. Pl. M. Fig. 2.).

Es ist hier hauptsächlich nur die *Portio clavicularis* des rechten Kopfnickers verkürzt, daher der Kopf auch nur unbedeutend nach links verdreht ist, das Antlitz vielmehr beinahe gerade nach vorn sieht.

a. Die verkürzte *Portio clavicularis* des Kopfnickers, welche als ein harter Strang die Haut hervortreibt.
b. Die mehr normale *Portio sternalis*, die deshalb auch weniger die Haut vordrängte.

Fig. 6. zeigt die subcutane Durchschneidung der *Portio sternalis* des Kopfnickers nach Guerin (bei Bourgery, a. a. O. Tom VII. Pl. M. Fig. 5.). — Das Myotom wurde hier am äussern Rande der genannten Portion durch die Haut eingestochen, dann unter dem Muskel durchgeschoben bis unter die Haut seines innern Randes, die Schneide sodann nach vorn gewendet und die genannte Portion des letztern durchschnitten, ohne die deckende Haut zu verletzen.

a. Ist die verkürzte Sternalportion.

b. Die weniger verkürzte Clavicularportion.

c. Ist das Myotom, das nur am vordern Ende eine kurze, mit convexer Schneide versehene, Klinge trägt (siehe nebenstehende Abbildung). Es ist durch die Haut eingestochen und seine Klinge flach hinter den Muskel bis an dessen inneren Rand geschoben, so dass dieselbe nun ganz vom Muskel bedeckt ist.

Fig. 7. stellt die subcutane Durchschneidung des ganzen Kopfnickers dar. (Gleichfalls nach Guerin, bei Bourgery a. a. O. Fig. 7.).

Der Operateur setzt den Mittelfinger der linken Hand an den innern Rand des Kopfnickers, die Spitze des wie eine Schreibfeder mit der rechten Hand gehaltenen Myotoms am äussern Rande auf, durchsticht damit die Haut und führt das Instrument dann flach hinter dem Muskel hinweg bis unter die den innern Muskelrand deckende Haut, durchsticht darauf auch diese, was durch den hier aufsitzenden Mittelfinger der linken Hand unterstützt wird. Die Durchschneidung des Muskels geschieht unter Zurückziehen des mit seiner Schneide nun nach vorn gewendeten Myotoms.

a. Der durch die Haut vorspringende Kopfnicker.

b. Ist das Myotom, das am äussern Rande des Muskels durch die Haut eingestochen, hinter dem Muskel durchgeführt und an dessen innerem Rande durch die Haut wieder herausgeführt wurde. Guerin hat ein Myotom hier angewendet, das zwei hinter einander stehende, durch einen nicht schneidenden Zwischenraum getrennte, Klingen hat. Das Instrument wird so weit hinter dem Muskel weggeschoben, bis die zweite Klinge hinter letzteren zu liegen kommt, dann wird die Schneide vorwärts gegen den Muskel gedreht und dieser unter Zurückziehen der beiden Schneiden getrennt. In Deutschland gebraucht man dieses Instrument, das den Akt der Durchschneidung nicht besonders erleichtert, nicht, sondern bedient sich allgemein eines Myotoms mit einfacher Klinge.

III. Tafel.

Figur 1.

Diese Abbildung erläutert die Anordnung der tiefern Theile der Mund-, Kaumuskel-, Ohrspeichel-, Drüsen- und Schläfen-Gegend. Die rechte Hälfte des Unterkiefers ist weggenommen, damit man die Theile, welche davon bedeckt waren, in ihrer natürlichen Lage sehen könne. Es ist dies sonach eine Darstellung, welche vorzüglich die Theile beleuchtet, welche bei der Resection des Unterkiefers, so wie bei, in die Tiefe dringenden, Verwundungen interessiren. In der Schläfengegend ist der Jochbogen nebst der Schläfenbinde abgetragen und der untere Theil des Schläfenmuskels beseitigt, um dadurch sowohl diejenigen Theile, welche unmittelbar unter der Schläfenbinde liegen, als wie auch diejenigen, welche zwischen Schläfenmuskel und der knöchernen Grundlage ihre Lage haben, sichtbar zu machen.

1. Durchschnitt der Haut und der unter dieser liegenden Fettbindegewebsschichte in der Richtung der untern Grenze der Kieferzungenbeingegend.
2. Durchschnitt der Bedeckungen des Kinnes.
3. Muskelschichte des Kinnes.
4. Durchschnitt der äussern Haut der Unterlippe.
5. Muskellage der Unterlippe.
6. Drüsenschichte der Unterlippe (*Glandulae labiales*).
7. Innerer Schneidezahn des Unterkiefers.
8. Durchschnitt des Unterkiefers in der Mitte des Kinnes.
9. Durchschnitt der Backe in der Richtung einer Linie, die vom Mundwinkel horizontal nach aussen zur äussern Grenze der Backe gezogen.
10. Durchschnitt der Haut und subcutanen Fettbindegewebsschichte in der Richtung einer senkrechten Linie, welche der äussern Grenze der Backen-, Wangen-, Augen- und Stirngegend ziemlich genau entspricht.
11. Durchschnitt der Bedeckungen der Schläfengegend.
12. Durchschnitt der Bedeckungen in der Richtung des obern Theils des vordern Randes des Kopfnickers.
13. Durchschnitt des Ohrläppchens.

14. Eingang zum äussern Gehörgang (*Meatus auditorius externus*).
15. Durchschnitt des vordern Theils des Jochbogens.
16. Durchschnitt des hintern Endes des Jochbogens.
17. Unterer Theil der knöchernen Grundlage der Schläfengegend (Schuppe des Schläfenbeins und Schläfenfläche des grossen Flügels des Keilbeins).
18. Gelenkhöcker (*Tuberculum articulare*) des Schläfenbeins.
19. Gelenkgrube (*Cavitas glenoidalis*).
20. Ein Theil der vordern Wand des knöchernen äussern Gehörgangs.
21. Glaser'sche Spalte (*Fissura Glaseri*).
22. Griffelfortsatz (*Process. styloideus*) des Schläfenbeins.
23. Schläfenfläche (*Superficies temporalis*) des Oberkieferkörpers.
24. Hinterer Backenzahn.
25. Oberer Theil des vordern Randes des Kopfnickers (*M. sterno-cleidomastoideus*).
26. Ein kleiner Theil des mittlern Schlundkopfschnürers (*M. constrictor pharyngis medius*).
27. Hinterer Bauch des zweibäuchigen Unterkiefermuskels (*M. digastricus maxillae inferioris*).
28. Dessen Zwischensehne, welche den *Musculus stylohyoideus* durchbohrt.
29. Vorderer Bauch desselben Muskels.
29'. Durchschnitt seines vorderen Endes, das am untern Rande der weggenommenen Unterkieferhälfte ansass.
30. Eine absteigende Portion der Zwischensehne des *Musculus digastricus*, mit welcher sich letzterer an das Zungenbein ansetzt.
31. Griffelzungenbeinmuskel (*M. stylohyoideus*).
32. Durchschnitt des Kieferzungenbeinmuskels (*M. mylohyoideus*).
33. Kinnzungenbeinmuskel (*M. geniohyoideus*).
34. Kinnzungenmuskel (*M. genioglossus*).
35. Zungenbeinzungenmuskel (*M. hyoglossus*).
36. Griffelzungenmuskel (*M. styloglossus*).
37. Innerer Flügelmuskel (*M. pterygoideus internus*).
38. 38'. Aeusserer Flügelmuskel (*M. pterygoideus externus*). Er ist namentlich an seinem Ursprunge in zwei Portionen getrennt, von denen die untere (38) von der Aussenfläche des flügelförmigen

Fortsatzes, die obere (38′) dagegen vom untern Theil der Schläfenfläche des grossen Flügels des Keilbeins, namentlich vom *Tuberculum spinosum* derselben, entspringt. Beide Portionen, anfänglich oft durch eine kleine Lücke von einander getrennt, convergiren nach hinten, um gemeinsam an der Aushöhlung der vorderen Fläche des Gelenkkopfes des Unterkiefers sich anzusetzen.

38″. Durchschnitt des hintern am Unterkiefer angesessenen Endes des äussern Flügelmuskels.

39. Schläfenmuskel (*M. temporalis*).

39′. Durchschnitt seines untern Theils, der hinten ganz sehnig, vorn aber nur an der Oberfläche, in der Tiefe dagegen fleischig ist.

40. Unterkieferspeicheldrüse (*Gl. submaxillaris*).

41. Ausführungsgang derselben (*Ductus Warthonianus*).

42. Unterzungendrüse (*Gl. sublingualis*), von deren vorderem Ende ein Stück abgeschnitten ist, um den daraus hervorkommenden Ausführungsgang (43) besser sichtbar zu machen.

43. Ausführungsgang derselben (*Ductus Bartholinianus*).

44. Gemeinsames vorderes Ende obiger beider Ausführungsgänge.

45. Mündung derselben auf der *Caruncula sublingualis*.

46. Mündungen der Rivin'schen Gänge auf der Schleimhaut des Bodens der Mundhöhle. Sie stehen auf einer leistenförmigen Erhabenheit, die wie durch Verschmelzung einzelner reihenförmig beisammenstehender niedriger Papillen gebildet erscheint.

47. Schleimhaut des Bodens der Mundhöhle, da durchschnitten, wo sie von letzterem zur Innenfläche des Alveolarrandes des Unterkiefers sich überschlägt.

47′. Schleimhaut, da durchschnitten, wo sie aus dem *Cavum buccale* hinter den hintern Backenzähnen in das *Cavum oris internum* sich hineinschlägt.

48. Eine ansehnliche Lage von Schleimdrüsen an der äussern Fläche dieser Schleimhaut.

49—51. Zunge (*Lingua*).

49. Zungenrücken (*Dorsum linguae*).

50. Zungenspitze (*Apex linguae*).

51. Seitenrand der Zunge (*Margo linguae*).

51′. Zungenbändchen (*Frenulum sublinguale*).

52. Innere Kopfarterie (*Carotis interna*).
53. Aeussere Kopfarterie (*Carotis externa*).
53′. Theilungsstelle der gemeinsamen Kopfarterie.
54. Obere Schilddrüsenarterie (*Art. thyreoidea superior*).
55. Abgeschnittene Muskelarterie, die zum Kopfnicker ging, welche den unter ihr weggehenden *Nervus hypoglossus* umfasst. Da letzterer dadurch, wie durch ein um ihn geschlungenes elastisches Band, in seiner Lage gehalten wird, so bezeichne ich diese Muskelarterie arteriösen Halter des Zungenmuskelnerven (*Retinaculum arteriosum nervi hypoglossi*). So viel mir bekannt, hat Niemand vor mir diesen arteriösen Halter des *N. hypoglossus* gekannt oder beschrieben, obschon derselbe nie fehlt.*)
56. Antlitzarterie (*Art. facialis*), da abgeschnitten, wo sie über den Unterkieferrand zum Antlitz emporsteigt.
57. Aufsteigende Gaumenarterie (*A. palatina ascendens*).
58. Zweige zur Unterkieferspeicheldrüse (*Ri. glandulares*).
59. Unterkinnarterie (*A. submentalis*).
60. Verbindung derselben mit der *Art. sublingualis*.
61. Unterzungenarterie (*Art. sublingualis*), ein Ast der Zungenarterie.
62. Eine den vordern Theil des Kieferzungenbeinmuskels durchbohrende Anastomose zwischen *Arteria sublingualis* und *Art. submentalis*.
63. Ein zum vordern Theil des Bodens der Mundhöhle emporsteigender Zweig der *Art. sublingualis*.
64. Hinterhauptarterie (*Art. occipitalis*).
65. Hintere Ohrarterie (*Art. auricularis posterior*).
66. Theilung des obern Endes der äussern Kopfarterie in die innere Kieferarterie (68) und gemeinsame Schläfenarterie (79).
66′. Abgeschnittener Anfangstheil der hintern Kaumuskelarterie (*Art. masseterica posterior*), welche hier aus der Theilung der *Carotis externa* entsprang, sonst aber auch etwas tiefer aus dem Stamme der letzteren abzugehen pflegt.

---

*) Vgl. *meine* Beobachtungen und Untersuchungen aus dem Gebiete der Anatomie, Physiologie etc. Heidelberg 1849. S. 5. Taf. IV. Fig. 1, 2.

67. Ein Ast zum äussern Gehörgang (*Art. auricularis profunda*), gleichfalls aus der Theilung kommend. Sonst entspringt derselbe aus dem Anfangstheil der innern Kieferarterie.

68. Stamm der innern Kieferarterie (*Art. maxillaris interna*). Sie liegt im untern Theil der Schläfengrube und läuft von der Innenseite des Halses des Unterkiefers, hinter welcher Stelle ihr Ursprung liegt, schräg nach vorn und innen zur *Fossa sphenopalatina*, wobei sie sich entweder, wie auch auf der Abbildung dargestellt ist, unter dem äussern Flügelmuskel (38, 38′) weggeht und an dessen Aussenseite vorwärts sich schlängelt, um durch die Lücke, welche die beiden Ursprünge des *M. pterygoideus externus* zwischen sich lassen, zur *Fossa sphenopalatina* einzudringen, — oder sie läuft an der Innenseite des äussern Flügelmuskels, zwischen diesem und dem innern Flügelmuskel nach vorn zur Flügelgaumengrube. Ihre Aeste zerfallen in solche, die nach unten, [illegible]che, die nach oben, und in solche, welche aus dem Ende [illegible]mes hervorkommen.

69. Unterkieferarterie (*Art. alveolaris inferior*), vor dem Eintritt in den Unterkieferkanal abgeschnitten.

70. Muskelzweige zu dem innern und äussern Flügelmuskel (*Arteriae pterygoideae externae et internae*).

71. Backenarterie (*Art. buccinatoria*), unten abgeschnitten.

72. Gemeinsames Stämmchen der Oberkieferarterie und der Unteraugenhöhlenarterie.

73. Oberkieferarterie (*Art. alveolaris superior*).

73′. Hintere obere Zahnarterie (*Art. dentalis superior posterior*), welche in den *Canalis alveolaris superior posterior* eindringt.

73″. Kleinere, in den hintern Theil des Oberkiefers eindringende Zweige.

74. Unteraugenhöhlenarterie (*Art. infraorbitalis*), welche durch die *Fissura orbitalis inferior* in die Augenhöhle eindringt.

75. Mittlere Hirnhautarterie (*Art. meningea media*), durch das *Foramen spinosum* des Keilbeins in die Schädelhöhle aufsteigend.

76. Hintere tiefe Schläfenarterie (*Art. temporalis profund. post.*).

77. Vordere tiefe Schläfenarterie (*Art. temporalis profund. anterior*).

78. Das zwischen den beiden Ursprüngen des äussern Flügelmuskels durchgehende und in die *Fossa sphenopalatina* eindringende Ende der innern Kieferarterie, das daselbst sich theilt in die absteigende Gaumenarterie (*Art. palatina descendens*) und in die hintere Nasenarterie (*Art. nasalis posterior*), welche letztere durch das *Foramen sphenopalatinum* in die Nasenhöhle geht.

79. Gemeinsame Schläfenarterie (*Art. temporalis communis*).

80. Abgeschnittener Anfangstheil der queren Antlitzarterie (*Art. transversa faciei*).

81. Mittlere Schläfenarterie (*Art. temporalis media*). Sie durchbohrt über der Wurzel des Jochbogens die Schläfenbinde, um theils zwischen deren beiden Blättern, theils unter derselben in dem Schläfenmuskel sich zu verästeln.

82. Oberflächliche Schläfenarterie (*Art. temporalis superficialis*), welche dem äussern Ohre emporsteigt und in 2 — 3 Aeste sich dann zu spalten pflegt, welche in Verbindung mit der Stirn- und Hinterhauptarterie und mit den gleichen Aesten der andern Seite das *Rete arteriosum cranii* bilden.

83. Mittlere Schläfenvene (*V. temporalis media*). Sie liegt zwischen der Schläfenbinde und dem Schläfenmuskel, empfängt ihre Wurzeln von der äussern Schichte des letzteren, und, nahe über der Wurzel des Jochbogens die Schläfenbinde durchbrechend, fliesst sie mit der oberflächlichen Schläfenvene (84) zur Bildung der *Vena temporalis communis* zusammen. Nach der Stirne hin durchbricht sie ebenfalls die *Fascia temporalis*, um mit der *Vena supraorbitalis transversa* zusammen zu fliessen.

84. Oberflächliche Schläfenvene (*V. temporalis superficialis*), mit der gleichnamigen Arterie auf der Schläfenbinde, die aber hier abgetragen ist, liegend.

85. Vordere Ohrvene (*Ven. auricular. ant.*).

86. Gemeinsame Schläfenvene (*Vena temporalis communis*), nach kurzem Laufe abgeschnitten.

Mit der *Vena maxillaris interna posterior* fliesst diese Vene zur Bildung der hintern Antlitzvene (*V. facial. post.*) zusammen.

87. Stamm des Antlitznerven (*N. facialis*) nach seinem Austritt aus dem *Foramen stylomastoideum*.

88. Zweig desselben zum hintern Bauch des M. digastricus (*N. digastricus*).

89. Unterer Ast (*R. inferior*) des Antlitznerven, nach kurzem Verlaufe abgeschnitten.

89′. Oberer Ast (*R. superior*), gleichfalls nach kurzem Laufe abgeschnitten. Man sieht an ihm noch die Theilung in seine grösseren Zweige.

90—106. Zweige des dritten Astes des *Nerv. trigeminus.*

90. Kaumuskelnerv (*N. massetericus*), nach kurzem Laufe abgeschnitten.

91. Tiefer hinterer Schläfennerv (*N. temporal. prof. post.*), mit der Arterie gleichen Namens unter dem Schläfenmuskel emporsteigend.

92. Tiefer vorderer Schläfennerv (*N. temporal. prof. ant.*).

93. Backennerv (*N. buccinatorius*), im [redacted] abgeschnitten.

94. Unterkiefernerv (*N. alveolaris inferior*), kurz über seinem Eintritt in den Unterkieferkanal abgeschnitten.

95. Ast zum Kieferzungenbeinmuskel (*Nerv. mylohyoideus*) und zum vordern Bauch des *M. digastricus.*

96. Zungennerv (*N. lingualis*), zur Haut des Zungenrückens, sowie zur Schleimhaut des Bodens und Seitentheils der Mundhöhle sich verästelnd.

97. Paukensaite (*Chorda tympani*), welche, ein Ast des Antlitznerven, mit dem *N. lingualis* und dem Kieferknoten sich verbindet.

98. Verbindung mit dem *N. lingualis.*

99. Kieferknoten (*Gangl. maxillare*).

100. Verbindung der *Chorda tympani* mit dem Kieferknoten (*Radix motoria ganglii maxillaris*).

101. Verbindung des *Plexus facialis* (110) vom *Sympathicus* mit dem Kieferknoten (*Radix sympathica*).

102. Verbindung des *Nerv. lingualis* mit dem Kieferknoten (*Radix sensitiva*).

103. Zweige des *Ganglion maxillare* zur Unterkieferdrüse, und namentlich zu deren Ausführungsgang.

103′. Zweig des Kieferknotens, der in den *Nervus lingualis* eindringt, *um mit diesem* peripherisch zu verlaufen.

104. Zweig des *N. lingualis* zur Schleimhaut des hintern Theils der Seitenwand der Mundhöhle.
105. Zweig zur Schleimhaut des Bodens der Mundhöhle und zur *Gl. sublingualis*.
106. Theilung des *Nerv. lingualis* in zahlreiche, strahlig auseinandergehende Zweige, welche in die Zunge aufsteigen, die Muskelsubstanz durchbrechen und in den Papillen des Zungenrückens enden.
107. Stamm des Zungenmuskelnerven (*N. hypoglossus*).
108. Absteigender Ast desselben (*R. descendens*).
109. Zungenast (*R. lingualis*), zu den Muskeln der Zunge und zu mehreren des Zungenbeins gehend.
109'. Zweige, in welche derselbe unter der Zunge sich theilt.
110. Ein Theil des Nervengeflechts (*Plexus facialis*), wovon die Antlitzarterie umstrickt ist. Aus ihm kommt die sympathische Wurzel (101) des Kieferknotens (99) hervor.

Figur 2.

Aus dieser Abbildung sind zunächst Unterbindungen mehrerer Arterien des Kopfes beleuchtet und am Schädel durch Wegnahme eines Theils der Wandung der Schädelhöhle die äussere Hirnhaut mit ihren Gefässen, die Lage eines Theils des obern Längsblutleiters, die verschiedene Dicke der Schädelwandung, die Stirnhöhle und die Stelle am Keilbeinwinkel des Scheitelbeins, wo der Stamm der *Arteria meningea media* in einem Knochenkanal liegt, sichtbar gemacht.

1. Durchschnitt der äussern Haut und der subcutanen Bindegewebsschichte des Schädels (Kopfschwarte).
2. Durchschnitt des Schläfenmuskels.
2'. Durchschnitt des Augenliderschliessers.
3. Durchschnitt der Knochenwandung des Schädels, woran man die Diploë und die äussere und innere Knochentafel deutlich wahrnimmt.
3'. Derselbe an der Schläfe, nur von geringer Dicke.
4. Stirnhöhle (*Sinus frontalis*).
5. Nähte (*Suturae*) auf dem Durchschnitt.
6. Aeussere Hirnhaut (*Dura mater*).
7. Verzweigungen des vordern oder Hauptastes der *Arteria meningea media* an der Aussenfläche der *Dura mater*, nebst begleitenden Venen.

7'. Hinterer Ast der *Art. meningea media.*

8. Durchschnitt des Knochenkanals (*Canalis meningeus*), welcher an der innern Fläche des Keilbeinwinkels des Scheitelbeins die *Arteria meningea media* eine kurze Strecke weit einschliesst.

9. Vordere Hirnhautarterie (*Art. meningea anterior*), mit begleitenden Venen, welche von der *Arteria ethmoidalis anterior* abgegeben zu werden pflegt.

10. Vertiefung, welche dem äussern Theil der *Fossa Sylvii* und deren Fortsetzung an der äussern Fläche des grossen Hirns (*Fissura horizontalis*) entspricht.

11. Geöffneter oberer Längsblutleiter (*Sinus longitudinalis*).

12. Die Mündungen der zu demselben führenden Venen der obern Fläche des grossen Hirns (*Venae cerebrales superiores*).

13. Durchschnitt der Wandung des Blutleiters.

Aeusseres Ohr (*Auricula*).

14. Durchschnitt des obern Theils des äussern Ohres.

15. Ohrleiste (*Helix*).

16. Schenkel derselben (*Crus helicis*), womit sie aus der Ohrmuschel hervorkommt.

17. Gegenleiste (*Anthelix*).

18. Beide Schenkel (*Crura*), in welche diese nach oben sich theilt.

19. Dreieckige Grube (*Fossa triangularis*) zwischen denselben.

20. Kahnförmige Grube (*Fossa scaphoidea s. navicularis*) zwischen *Helix* und *Anthelix*.

21. Ohrmuschel (*Concha auriculae*).

21'. Eingang zum äussern Gehörgang hinter dem *Tragus*.

22. Ohrecke (*Tragus*).

23. Gegenecke (*Antitragus*).

24. Einschnitt zwischen beiden Vorhergehenden (*Incisura intertragica*).

25. Ohrläppchen (*Lobulus auriculae*).

Augenlider (*Palpebrae*).

26. Oberes Augenlid (*Palpebra superior*).

27. Unteres Augenlid (*Palpebra inferior*).

28. Augenwimpern (*Cilia*).

29. Aeusserer Augenwinkel (*Angulus oculi externus*) als äusseres Ende der Augenliderspalte (*Rima palpebralis*).
30. Augenbrauen (*Supercilia*).

Aeussere Nase (*Nasus externus*).

31. Nasenrücken (*Dorsum nasi*).
32. Nasenwurzel (*Radix nasi*).
33. Nasenspitze (*Apex nasi*).
34. Seiten der Nase (*Latera nasi*).
35. Nasenflügel (*Alae nasi*).
36. Nasenlöcher (*Nares*).
37. Bewegliche Scheidewand (*Septum mobile nasi*), zwischen beiden Nasenlöchern stehend.

Mund (*Os*).

38. Oberlippe (*Labium superius*).
38′. Nasenlippenfurche (*Sulcus naso-labialis*).
39. Lippenrinne (*Philtrum*).
40. Unterlippe (*Labium inferius*).
41. Mundspalte (*Rima oris*).
42. Mundwinkel (*Angulus oris*).
43. Kinn (*Mentum*).
43′. Kinnlippenfurche (*Sulcus mento-labialis*).
44. Wange (*Gena, Mala*).
45. Backe (*Bucca*).
46. Stelle, welche der *Musculus masseter* einnimmt.
47. Stelle, wo die Ohrspeicheldrüse liegt.
48. Unterkieferrand (*Margo maxillae inferioris*).
49. Kieferwinkel (*Angulus maxillae*).
50. Stelle, wo das Zungenbein (*Os hyoideum*) liegt.
51. Vorragung des Kehlkopfes (*Eminentia laryngea, Pomum Adami*).
52. Stelle, wo der Warzenfortsatz (*Process. mastoideus*) liegt.
52′. Vorragung, vom *M. sternocleidomastoideus* herrührend.

A. Unterbindung der *Arteria lingualis*).

Durch einen zwei Zoll langen Schnitt, der vom tiefsten Theil des Warzenfortsatzes schräg nach vorn zum grossen Horne des

Zungenbeines herabsteigt, wird die zu unterbindende Arterie nach behutsamer Durchschneidung der äussern Haut, der subcutanen Fettbindegewebsschichte, des *Musculus subcutaneus colli* und der *Fascia colli*, — blossgelegt.

Die in der Wunde erscheinenden Theile sind:

53. Die äussere Haut mit der unter derselben liegenden Fettbindegewebsschichte.
54. Durchschnitt des Hautmuskels des Halses (*Musculus subcutaneus colli*).
55. Vorderer Rand des Kopfnickers (*M. sternocleido-mastoideus*).
56. Grosses Horn des Zungenbeins (*Cornu majus ossis hyoidei*).
57. Zungenbein-Zungenmuskel (*M. hyoglossus*).
58. Schildknorpel-Zungenbeinmuskel (*Musculus thyreohyoideus*).
59. Unteres Ende der Ohrspeicheldrüse (*Gl. parotis*).
60. Gemeinsame Kopfarterie (*Carotis comm.*) in der Höhe ihrer Theilung in die *Carotis externa* und *interna*.
61. *Carotis interna.*
62. *Carotis externa.*
63. Zungenarterie (*Arteria lingualis*), mit einer Ligatur umgeben.
64. Antlitzarterie (*Art. facialis*).
65. Vordere Antlitzvene (*V. facialis anterior*).
66. Hintere Antlitzvene (*V. facial. post.*).
67. Gemeinsame Antlitzvene (*V. facial. communis*) oder vordere Kopfvene (*V. cephalica anterior*).
68. Zungenvene (*V. lingualis*).
69. Innere Drosselvene (*V. jugularis interna*) oder hintere Kopfvene (*V. cephalica posterior*).
70. Gemeinsame Kopfvene (*V. cephalica communis*), auch sonst noch *Vena jugularis interna* genannt, aus der Vereinigung der vorhergehenden mit der *Vena cephalica anterior* (67) gebildet.
71. Verbindungsast zwischen der *Vena facialis posterior* und der äussern Drosselvene.

71'. Zungenmuskelnerv (*N. hypoglossus*).

71''. Dessen *Ramus descendens.*

B. Unterbindung der Antlitzarterie (*Art. facialis*).

Diese Arterie wird durch einen senkrechten und 1 Zoll langen Schnitt blossgelegt, den man auf den untern Theil einer Linie fallen lässt, die man von dem äussern Ende der Augenbrauen oder, was dasselbe ist, von dem Jochfortsatz des Stirnbeins senkrecht zum Unterkieferrand oder, wenn der vordere Rand des *Musculus masseter* fühlbar ist, dicht an diesem herabführt. Die hier durchschnittenen Theile sind:

72. Durchschnitt der äussern Haut und subcutanen Fettbindegewebsschichte.
73. Der zum Mundwinkel emporsteigende Theil des *M. subcutaneus colli* (*M. risorius*).
74. Durchschnitt der *Fascia buccalis*.
75. Unterkieferrand.
76. Unterer Theil des vordern Randes des Kaumuskels (*Musculus masseterius*).
77. Antlitzarterie (*Art. facialis*), mit einer Ligatur umfasst.
78. Ein Ast dieser Arterie, der zum *M. masseter* emporsteigt.
79. Ein ähnlicher Ast derselben, der nach vorn läuft.
80. Vordere Antlitzvene (*V. facial. anterior*).
80'. Zweige des *Nervus facialis*, welche quer durch die Wunde ziehen.

C. Unterbindung der *Arteria temporalis communis*.

Zur Blosslegung dieser Arterie mache man einen 1 Zoll langen Schnitt an der Stelle, die etwa die Mitte ist zwischen dem Gelenke des Unterkiefers und dem äussern Gehörgange. Bis zur Blosslegung der Arterie müssen folgende Theile durchschnitten werden: die äussere Haut, die subcutane Fettbindegewebsschichte, die *Fascia parotidea*, der oberste Theil der Ohrspeicheldrüse nebst dem dichten Bindegewebe, das die Arterie umgibt und mit den benachbarten Theilen verbindet. Sind alle diese Theile durchschnitten, so sondert man vorsichtig die Arterie von der Schläfenvene und dem *Nervus auriculo-temporalis* und legt die Ligatur um dieselbe.

Theile, die man in der Wunde findet, sind:

81. Durchschnitt der äussern Haut und subcutanen Fettbindegewebsschichte.

82. Durchschnitt der *Fascia parotidea.*
83. Durchschnitt des obern Theils der Ohrspeicheldrüse (*Glandula parotis*).
84. Blossgelegte gemeinsame Schläfenarterie (*Art. temporalis communis*), mit einer Ligatur umgeben.
85. Schläfenvene (*Vena temporalis communis*).
86. Ohrschläfennerv (*N. auriculo-temporalis*).

D. Unterbindung der *Arteria occipitalis* im untern Theil der Hinterhauptgegend.

Man legt die Arterie am sichersten durch eine $1\frac{1}{4}$ — $1\frac{1}{2}$ Zoll langen Schnitt bloss, der $\frac{1}{2}$ Zoll unter und hinter dem Warzenfortsatze anfängt und hinter diesem schief rückwärts aufsteigt. Nach behutsamer Durchschneidung der äussern Haut, der subcutanen Fettbindegewebsschichte, des *M. sternocleidomastoideus*, der den letzteren einschliessenden *Fascia colli*, und des *M. splenius capitis*, — kommt die zu unterbindende Arterie im Grunde der Wunde zum Vorschein. Findet man sie aber beim Zufühlen mit dem Finger in der Wunde nicht, so liegt sie sodann, — was häufig der Fall ist, — unter dem *Musc. trachelomastoideus*, den man sodann auch noch durchschneiden muss.

Die in der Wunde vorkommenden Theile sind:

87. Aeussere Haut und subcutane Fettbindegewebsschichte.
88. Durchschnitt des Kopfnickers (*M. sternocleido-mastoideus*).
89. Durchschnitt des Bauschmuskels des Kopfes (*M. splenius capitis*).
90. Zwei Blätter der *Fascia colli*, den Kopfnicker zwischen sich nehmend.
91. Hinterhauptarterie (*Art. occipitalis*) im Grunde der Wunde sichtbar und von einer Ligatur umgeben.
92. Die begleitenden hier doppelten Venen (*V. occipital.*), welche die Arterie zwischen sich haben.
93. Verbindungsäste, die vor der Arterie aus einer Vene in die andere übergehen.

E. Unterbindung der Hinterhauptarterie im obern Theil der Hinterhauptgegend.

Die Arterie wird leicht und sicher durch einen 1″ bis 1½″ langen, schief vorwärts herabsteigenden, Schnitt blosgelegt, der auf die Mitte zwischen Warzenfortsatz und dem äussern Hinterhauptshöcker fällt. Nach vorsichtiger Trennung der äussern Haut und der subcutanen Fettbindegewebsschichte, trifft man die zu unterbindende Arterie sicher im Grunde der Wunde.

Die Theile, welche in der Wunde sichtbar sind:

94. Durchschnitt der äussern Haut und der subcutanen Fettschichte.
95. Hinterhauptmuskel (*M. occipitalis*).
96. Hinterhauptarterie (*Art. occipitalis*) mit der Ligatur umschlungen.
97. Hinterhauptvene (*V. occipital.*), an der Innenseite der Arterie liegend.
98. Grosser Hinterhauptnerv (*N. occipital. maj.*), schräg über die Arterie emporsteigend.

Figur 3.

Zeigt den oberflächlichen Lauf der Hinterhauptarterie, welche Abweichung bei der Unterbindung der letztern von Wichtigkeit ist.

1. Aeusseres Ohr (*Auricula*).
2. Ohrspeicheldrüse (*Gl. parotis*).
3. Kopfnicker (*M. sternocleidomastoideus*).
4. Hinterer Bauch des *M. digastricus*.
5. Bauschmuskel des Kopfes (*M. splenius capitis*).
6. Hinterhauptmuskel (*M. occipitalis*).
7. Heber des äussern Ohres (*M. attolleus auriculae*).
8. Schläfenarterie (*Art. temporalis*).
9. Hinterhauptarterie (*Art. occipitalis*), welche statt in der Tiefe unter dem *M. splenius capitis* und *sternocleidomastoideus* durchzugehen, hier ganz oberflächlich, über dem Kopfnicker, zum Hinterhaupt aufsteigt. Soll die Hinterhauptarterie im untern Theil des Hinterhaupts unterbunden werden, findet man sie aber im Grunde der nach den Kunstregeln angelegten Wunde nicht, so hat der Wund-

Arzt an diese Abweichung zu denken und demgemäss zwischen den oberflächlichen Theilen des vordern Wundrandes nach ihr zu suchen.

Figur 4.
(Nach Pelletan.)*)

Diese und die folgende Abbildung geben eine Darstellung einer pulsirenden Geschwulst des Hinterkopfes, der Schläfe und des äussern Ohres eines 18 Jahr alten Mädchens, bedingt durch aneurysmatische Erweiterung der Hinterhaupt-, Schläfen- und Ohrarterie.

a. Zeigt die pulsirende Geschwulst in ihrer ganzen Ausdehnung.
b. Eine Oeffnung am obern Rande des äussern Ohres, durch welche jedesmal eine starke, schwer zu stillende Blutung entstand, sobald der Schorf, der sie deckte, abgerissen wurde.
c. Aufschwellung des äussern Ohres, gleich derjenigen des Hinterkopfes.

Figur 5.

a. Die *Arteria temporalis*, welche unmittelbar über dem Ursprunge der vordern obern Ohrarterie unterbunden worden war; sie erscheint hier gespalten, weil der Operateur die Arterie mit der Ligaturnadel ungeschickter Weise durchstochen hatte.
b. Der durch die Unterbindung und angewendete Compression obliterirte Theil der Schläfenarterie.
c. Erweiterungen der Arterie, welche nach der Unterbindung noch fortdauerten.
d. Hinterhauptarterie mit ihren erweiterten Ramificationen.

Figur 6.

Diese und die folgende Abbildung geben eine Erläuterung der Resection des Oberkiefers. Zur Bloslegung des Knochens macht man zuerst folgende drei Hautschnitte: 1) einen senkrechten Schnitt (a.), der vom inneren Augenwinkel bis zum Mundwinkel herabsteigt; 2) einen horizontalen Schnitt (b.) vom Nasenflügel bis zum unteren

*) Clinique chirurgicale etc. Par Ph. J. Pelletan. Tom. I. Paris 1810. — Fauriep's chirurg. Kupfertafeln. Heft XXIX. Taf. 144. Fig. 1. u. 2.

Theile des Jochbeins; und 3) einen zweiten senkrechten Schnitt (c.) vom Ende des vorhergehenden an bis zum Jochfortsatz des Stirnbeins in die Höhe. Nach Anlegung dieser Hautschnitte müssen sodann die durch diese umgrenzten drei Hautlappen (d. e. f.) von den Knochen abgelöst und zurückgeschlagen werden. Ist das geschehen, so durchschneide man dann den Stirnfortsatz des Oberkiefer- und Jochbeins, so wie den Schläfenfortsatz des letzteren; auch trenne man den *Musculus masseter* vom untern Rand des Jochbogens, so weit es nothwendig wird, los. Gestattet es der Krankheitszustand des wegzunehmenden Oberkieferbeins, anstatt der letztern Theile, das Jochbein selbst in der Richtung der Linie (31′) zu durchschneiden, was bewerkstelligt wird durch Einführung der Kettensäge in die *Fissura orbitalis inferior* und Durchsägung des Knochens von dieser Spalte aus in der Richtung von hinten nach vorn, — so gewährt dies bei der Leichtigkeit der Ausführung noch den besondern Vortheil, dass der Wange ein grösserer Theil ihrer knöchernen Grundlage erhalten bleibt und die Gebilde der Augenhöhle auch von aussen dadurch mehr Schutz erhalten. Hierauf trenne man das Thränenbein und Siebbein vom Oberkieferbein und dann löse man mittelst Durchschneidung des Gaumens noch die Verbindung des Oberkiefers der einen Seite mit dem anderseitigen. Nach Durchschneidung dieser Theile hängt der Oberkiefer nur noch am Flügelfortsatz des Keilbeins an, von dem man ihn dann mittelst des Meissels, den man hinter ihm hinabsenkt, auch noch löst, und den mit ihm noch zusammenhängenden zweiten Ast des *N. trigeminus* mit dem Bistouri durchschneidet *).

a. Eine Linie, welche die Richtung des vorderen senkrechten Hautschnittes andeutet.
b. Eine Linie, nach deren Lauf der horizontale Hautschnitt anzulegen ist.
c. Eine Linie, in deren Richtung man den hintern senkrechten Hautschnitt macht.
d. Innerer Hautlappen, einwärts umgeschlagen.
e. Unterer Hautlappen, abwärts umgelegt.
f. Oberer Hautlappen, aufwärts geschlagen.
g. Aeusserer, etwas umgeschlagener, Wundrand des hintern senkrechten Hautschnittes.

*) Vgl. *mein* Handbuch der chir. Anatomie Bd. I. S. 469 u. 473.

Innerer Wundlappen.

1. Schleimhaut der Oberlippe.
2. Aufhebemuskeln der Oberlippe.
3. Durchschnittene Antlitzarterie.
4. Durchschnitt der äussern Haut und der subcutanen Fettbindegewebsschichte des vordern Hautlappens.

Unterer Wundlappen.

5. Durchschnitt der Weichtheile der Backe.
6. Schleimhaut der Backe.
7. Dieselbe da abgeschnitten, wo sie sich auf dem obern Alveolarrand überschlägt.
8. Durchschnittene Antlitzarterie.
9. Durchschnittene vordere Antlitzvene.

Oberer Wundlappen.

10. Unterer Schnittrand des obern Hautlappens, dem horizontalen Hautschnitte (b.) entsprechend.
11. Innere Fläche dieses Wundlappens, die an den Knochen ansass.
12. Die Enden der durchschnittenen *Arteria*, *Vena et Nervus infraorbitalis.*
13. Fett der Augenhöhle.
14. Augenlidspalte, welche durch den obern dünnen Theil des Hautlappens durchschimmernd dargestellt ist.

Entblösste Knochen.

15. Unterer Augenhöhlenrand.
16. Jochbein.
17. Dessen Stirnfortsatz.
18. Dessen Schläfenfortsatz.
19. Naht, welche das Jochbein mit dem Jochfortsatz des Oberkieferbeins verbindet.
20. Antlitzfläche (*Planum faciale*) des Körpers des Oberkieferbeins.
21. Stirnfortsatz desselben Knochens.
22. Rand der birnförmigen Nasenöffnung (*Opertura pyriformis*).
23. Aussenseite der Nasenschleimhaut.
24. Alveolarrand des Oberkiefers.

25. *Foramen infraorbitale.*
26. Der abgeschnittene Unteraugenhöhlennerv mit den begleitenden Blutgefässen.
27. Kaumuskel (*M. masseter*).
28. Stelle, wo der Stirnfortsatz des Oberkieferbeins durchschnitten wird.
29. Durchschneidungsstelle des Stirnfortsatzes des Jochbeins.
30. Durchschnitt des Schläfenfortsatzes des Jochbeins.
31. Schnitt, welcher den Ursprung des Kaumuskels trennt.
31′. Linie, nach welcher das Jochbein getrennt wird, wenn man dasselbe von der *Fissura orbitalis inferior* aus mittelst der Kettensäge von hinten nach vorn durchschneidet.
32. Schnitt durch den Gaumen, die Verbindung zwischen beiden Oberkieferhälften lösend.

Figur 7.

Diese Darstellung zeigt die Wundtheile nach der Herausnahme des Oberkieferbeins.

1. Durchschnitt des Schläfenfortsatzes des Jochbeins.
2. Durchschnitt des Stirnfortsatzes desselben Knochens.
3. Durchschnitt des Stirnfortsatzes des Oberkieferbeins.
4. Ein Theil der untern Wand der Augenhöhle.
5. Durchschnitt des Gaumens.
6. *Canalis incisivus*, den *Ductus nasopalatinus* einschliessend.
7. Gaumengewölbe.
8. Scheidewand der Nasenhöhle.
9. Hintere rechte Nasenöffnung.
10. Mittlere rechte Nasenmuschel.
10′. Thränenkanal, oben durchschnitten.
11. Durchschnittenes oberes Ende des Kaumuskels (*M. masseter*).
12. Ein Theil der Insertion des Schläfenmuskels.
12′. Fett des untern Theils der Schläfengrube.
13. Rundes Loch des Keilbeins.
14. Der zweite Ast des *Nerv. trigeminus*, nach seinem Austritt aus dem vorhergehenden Loche durchschnitten.
15. Unterhautnerv der Wange (*N. subcutaneus malae*).

16. *Nervus alveolaris superior posterior.*
17. *Nervus sphenopalatinus.*
18. *Ganglion sphenopalatinum.*
19. Hintere Nasennerven, abgeschnitten.
20. Gaumennerven.
21. Grosser Gaumennerv, vorwärts zum harten Gaumen gehend.
22. Kleine Gaumennerven, rückwärts an dem weichen Gaumen sich vertheilend.
23. Innere Kieferarterie.
24. Vordere tiefe Schläfenarterie.
25. Hintere obere Alveolararterie.
26, 27. Absteigende Gaumenarterie (*Art. palatina descendens*), hintere kleinere Aeste (26) zum weichen Gaumen, und vorderer grösserer Ast (27) zum harten Gaumen gehend.
28. Durchschnittene hintere Nasenarterie.
29. Durchschnittene Unteraugenhöhlenvene.
30. Innere Kiefervene, die gleichnamige Arterie geflechtartig begleitend.
31. Durchschnittene Unteraugenhöhlenvene (*V. infraorbital.*).
32, 32′. *Venae palatinae.*
32. Vordere Gaumenvene, vom harten Gaumen kommend.
32′. Hintere, vom weichen Gaumen zurückkehrend.
33. Vordere tiefe Schläfenvenen, die gleichnamige Arterie begleitend.

Figur 8.

(Nach Gensoul, Lettre chirurgicale sur quelques maladies graves du sinus maxillaire. Paris 1833.)

Diese Abbildung zeigt die Vereinigung der Hautlappen nach vollzogener Herausnahme des Oberkiefers, die Anlegung blutiger Hefte, sowie auch die Richtung und Ausdehnung, in welcher die Hautschnitte gemacht wurden.

a. Vorderer senkrechter Hautschnitt.
b. Horizontaler Hautschnitt.
c. Hinterer senkrechter Hautschnitt.

Figur 9.

(Nach Bourgery, Traité de l'anatomie. Tom. VI. Pl. 65. Fig. 2.)

Durch diese Darstellung soll die Resection der linken Hälfte des Körpers des Unterkiefers von der Gegend des Eckzahnes an bis zum Kieferwinkel beleuchtet werden. Zur Blosslegung des Knochens macht man vor dem Eckzahn einen senkrechten, die Weichtheile bis zum Knochen hinein trennenden Schnitt (1) vom Unterlippenrande zur Basis des Unterkiefers herab. Einen zweiten Schnitt (2) führt man von hier aus in horizontaler Richtung längs der Basis des Unterkiefers bis zum Winkel (6) des letztern, dann in aufsteigender Richtung längs der untern Hälfte des hintern Randes des Astes des Unterkiefers empor. Der dicke Hautmuskellappen (3) wird nun vom Knochen (4) abgelöst und nach oben geschlagen; hierauf in der Gegend des Eckzahns der Unterkiefer senkrecht durchsägt (5), dann die Verbindung getrennt, in welcher der Unterkiefer mit den nach innen gelegenen Theilen steht. Nachdem dies Alles geschehen, wird unter dem Unterkieferwinkel (6) ein Gorgeret (7) untergeschoben, in dessen Rinne eine Kettensäge (8) unter dem Knochen durchgeführt, und letzterer dadurch von innen nach aussen durchsägt.

1. Durchschnitt der Weichtheile des Kinns durch den senkrechten Hautschnitt.
2. Horizontaler Schnitt längs des Unterkieferrandes.
3. Der vom Unterkiefer abgelöste und nach oben geschlagene Hautmuskellappen.
4. Das durch die Operation herauszunehmende Unterkieferstück.

4'. Kinnloch (*Foramen mentale*).

5. Senkrechter Durchschnitt des Unterkieferknochens in der Gegend des Eckzahns.
6. Unterkieferwinkel (*Angulus maxillae*), bei welchem der zweite Durchschnitt des Knochens mittelst der Kettensäge bewerkstelligt wird.
7. Ein Gorgeret, das am Unterkieferwinkel unter den Knochen geschoben ist, damit auf seiner Rinne die Kettensäge eingeführt werden kann.
8. Die auf dem Gorgeret, unter dem Knochen durchgeführte Kettensäge, mit welcher letzterer von innen nach aussen durchsägt wird.

IV. Tafel.

Fig. 1.

Diese Abbildung stellt einen senkrechten Durchschnitt des Kopfes, Halses und obersten Theils des Brustkastens dar. Die Theile, welche man hier in ihrer natürlichen Lage sehen kann, sind: 1) die Theile der Schädelhöhle, nämlich das grosse und kleine Hirn, das verlängerte Mark, die grosse und kleine Hirnsichel mit den darin liegenden Blutleitern; 2) die Wandung der Schädelhöhle mit den darin befindlichen Stirn- und Keilbeinhöhlen; 3) die Nasenhöhle mit den Nasenmuscheln; 4) die Mundhöhle mit der Zunge, den Lippen und dem Gaumen; 5) die Höhle des Schlundkopfes mit der Mündung der Eustach'schen Röhre und den Rosenmüller'schen Gruben; 6) die mittleren Organe des Halses, wie der Kehlkopf mit der Luftröhre und Schilddrüse, so wie die Speiseröhre; 7) die grossen Gefässstämme in der Mitte des obersten Theils der Brusthöhle; 8) die Hals- und obern Brustwirbel mit dem entsprechenden Theil des Kanals der Wirbelsäule und dem Rückenmark.

1. Durchschnitt des Hinterhaupttheils des Hinterhauptbeins (*Pars occipitalis s. squamosa ossis occipitis*), woran man die verschiedene Dicke des Knochens, so wie die beiden Knochentafeln (*Tabula externa et interna*) und die zwischen beiden liegende Diploë sehr deutlich sieht.
2. Hinterer Rand des grossen Hinterhauptloches (*Foramen occipitale magnum*).
2′. Vorderer Rand desselben Loches.
3. Durchschnitt des Körpers des Hinterhauptbeins (*Corpus s. Pars basilaris oss. occipitis*).
4. Aeusserer Hinterhauptthöcker (*Protuberantia externa*).
4′. Innerer Hinterhauptthöcker (*Protuberantia interna*).
5. Durchschnitt der Lambdanaht (*Sutura lambdoidea*).
6. Durchschnitt des Sagittalrandes des linken Scheitelbeins (*Os parietale*).
7. Durchschnitt der Kranznaht (*Sutur. coronalis*).
8. Durchschnitt des Stirntheils des Stirnbeins (*Pars frontalis oss. frontis*).
8′. Nasentheil (*Pars nasalis*) desselben Knochens.

9. Stirnhöhle (*Sinus frontal.*) auf dem Durchschnitte.
10. Deren vordere und hintere Wand.
11. Durchschnitt der Siebplatte des Siebbeins (*Lamina cribrosa oss. ethmoidei*).
12. Hahnenkamm (*Crista galli*).
13. Keilbeinhöhle (*Sinus sphenoidalis*) im Körper des Keilbeins eingeschlossen. Die punktirte Linie hinter derselben zeigt die Grenze zwischen dem Körper des Keilbeins und des Hinterhauptbeins.

14—14″. Türken- oder Pferdesattel (*Sella turcica s. equina*).

14. Grube desselben (*Fovea sellae s. hypophyseos cerebri*).
14′. Sattelwulst (*Tuber sellae s. ephippii*).
14″. Sattellehne (*Lamina sellae s. Dorsum ephippii*).
15. Durchschnitt der Nasenbeine (*Oss. nas.*).
16. Verbindung dieser mit dem Nasaltheil des Stirnbeins.
17. Oberer seitlicher Knorpel der äussern Nase (*Cartilago lateralis nasi superior*) auf dem Durchschnitte.
18. Unterer seitlicher Knorpel der Nase (*Cartilago lat. nasi inferior*) gleichfalls auf dem Durchschnitte.
19. Durchschnitt des harten Gaumens (*Palatum durum*).
20. Schneidezahnkanal (*Canalis incisivus*).
20′. Quere Gaumennath, das Gaumenbein mit dem Gaumenfortsatze des Oberkieferbeins verbindend.
21. Durchschnitt des Unterkiefers (*Maxilla [illegible]or s. Mandibula*).
22. Durchschnitt des vorderen Bogens [illegible]ersten Halswirbels (*Arcus anterior atlantis*).
22′. Durchschnitt des hintern Bogens desselben Wirbels.
23. Durchschnitt des Körpers des zweiten Halswirbels (*Corpus epistrophei*).
23′. Dessen Zahnfortsatz (*Process. odontoideus*).
24. Durchschnitt des Querbandes des ersten Halswirbels (*Lig. transversum atlantis*).
25. Synovialkapsel (*Capsula synovialis*) des hintern Gelenkes des Zahnes (*Articulatio dentis posterior*) zwischen dem vorhergehenden Bande und der hintern Fläche des Zahnfortsatzes liegend.
25′. Synovialkapsel des vordern Gelenkes des Zahnes (*Articulatio dentis epistrophei anterior*).

26. Aufhängeband des Zahnfortsatzes (*Lig. suspensorium dentis epistrophei*).
27. Vorderes und hinteres Faserband zwischen dem Atlas und dem Hinterhauptbein (*Lig. fibros. occipito-atlanticum ant. et posterius s. Lig. obturatorium ant. et post.*).
28. Durchschnitte der Körper des 3—7. Halswirbels (*Corpora vertebrarum cervicalium*).
28′. Durchschnitte der Bogen (*Arcus*) und Dornfortsätze (*Process. spinosi*) derselben Wirbel.
29. Durchschnitte der Körper der fünf obern Brustwirbel (*Vertebrae dorsales*).
29.′ Durchschnitte der Bogen und Dornfortsätze derselben Wirbel.
30. Durchschnitte der Zwischenwirbelknorpel (*Fibrocartilagines intervertebrales*).
31. Gelbe Bänder (*Ligg. flava*) der Hals- und Brustwirbel.
32. Zwischendornbänder (*Ligg. interspinalia*). Am Halse pflegen sie durch *Musculi interspinalis* verdrängt zu sein.
33. Dornspitzenband (*Lig. apicum*).

Das Nackenband (*Lig. nuchae*), das eine Fortsetzung von ihm darstellt, wurde nicht mit aufgenommen, weil dadurch die Nackenmuskeln ganz verdeckt worden wären.

34. Durchschnitt der äussern Haut, der subcutanen Fettschichte, nebst der Sehnenhaube und Beinhaut des Schädels.
35. Durchschnitt des Stirnmuskels (*M. frontalis*).

Schädelhöhle und Kanal der Wirbelsäule.

36. Grosse Hirnsichel (*Falx cerebri s. Processus falciformis major durae matris*).
37. Oberer Längsblutleiter (*Sinus longitudinalis superior*). Seine vordere Hälfte ist noch geschlossen, die hintere dagegen geöffnet.
38. Abgeschnittene Venen, welche, von dem obern Umfang der Hemisphäre des grossen Hirns (*Vv. cerebrales externae superiores*) kommend, in der Richtung von hinten nach vorn in den Längsblutleiter sich einsenken.
38′. Mündungen solcher Venen im geöffneten hintern Theil des *Sinus longitudinalis superior*, welche alle nach vorn gerichtet sind.

39. Unterer Längsblutleiter (*Sinus longitudinalis inferior*), welcher, im untern Rande der Hirnsichel laufend, rückwärts in den Zeltblutleiter übergeht.
40. Zeltblutleiter (*Sinus tentorii cerebelli s. rectus*).
40′. Zusammenmündung des vorhergehenden mit dem hintern Ende des obern Längsblutleiters.
41. Abgeschnittene grosse oder Galen'sche Hirnvene (*V. magna cerebri s. Galeni*), welche in das vordere Ende des Zeltblutleiters eindringt.
42. Vorderer Rand der linken Hälfte des Hirnzeltes (*Tentorium cerebelli*).
43. Durchschnitt der weggenommenen rechten Hälfte des Hirnzeltes.
44. Kleine Hirnsichel (*Falx cerebelli*).
45. Hinterer Hinterhauptblutleiter (*Sinus occipitalis posterior*), in der kleinen Hirnsichel liegend.
46. Stelle (*Confluens sinuum s. Torcular Herophili*), wo der obere Längsblutleiter mit dem Zelt- (40′) und hintern Hinterhauptblutleiter (45′) zusammenfliesst und nach den beiden Seiten die Querblutleiter (47) abgehen.
47. Mündung des linken Querblutleiters (*Sinus transversus*).
48. Windungen der inneren Seitenfläche der linken Hemisphäre des grossen Hirns. Die über den Balken wegziehende und vorn um dessen Knie herab sich krümmende Windung, auf welcher auch gerade die Zahlen stehen, stellt den *Gyrus fornicatus* dar.
49. Durchschnitt des Balkens (*Corpus callosum*).
49′. Dessen Knie (*Genu*).
49″. Ebendesselben Wulst (*Splenium corporis callosi*).
50. Gewölbe (*Fornix*).
50′. Säulchen desselben (*Columna fornicis*).
51. Durchsichtige Scheidewand (*Septum pellucidum*).
52. Durchschnitt der vordern Hirncommissur (*Commissura anterior cerebri*).
53. Obere Fläche des Sehhügels (*Thalamus opticus*).
53′. Markstreifen desselben (*Stria medullaris thalami optici*), welcher, ein Ausläufer des Säulchens des Gewölbes, rückwärts in die Zirbel (*Conarium*), deren Stielchen (*Pedunculus conarii*) bildend, übergeht.

53″. Mittlerer Theil der Querspalte des grossen Hirns (*Fissura transversa cerebri*), den Zugang zum mittleren Hirnventrikel bildend.

54. Monro'sches Loch (*Foramen Monroi*), die Verbindung des mittleren Hirnventrikels mit den Seitenventrikeln vermittelnd.

55. Innere Seitenfläche des Sehhügels, die Seitenwand des mittlern Hirnventrikels bildend.

56. Durchschnitt der mittleren oder weichen Hirncommissur (*Commissura media s. mollis*).

57. Trichter (*Infundibulum*), eine Herabstülpung des vordersten Theils des Bodens des mittleren Hirnventrikels bildend, welche bis in den Stiel des Hirnanhangs eindringt. Die seine Wandung bildende graue Substanz stellt von aussen den grauen Hügel (*Tuber cinereum*) dar.

58—59. Hirnanhang (*Hypophysis cerebri*).

58. Vorderer Lappen desselben (*Lobus anterior hypophyseos cerebri*).

59. Hinterer Lappen ebendesselben (*Lobus posterior*).

60. Linkes Markkügelchen (*Corpus candicans*).

61. Sylvi'sche Wasserleitung (*Aquaeductus Sylvii*), den mittlern Hirnventrikel mit dem vierten verbindend.

62. Durchschnitt der Vierhügel (*Eminentia quadrigemina*).

63. Durchschnitt der hintern Hirncommissur (*Commissura posterior cerebri*).

64. Durchschnitt der Zirbel (*Conarium s. Gland. pinealis*).

65—73′. Durchschnitt des obern und untern Wurmes (*Vermis superior et inferior*) des kleinen Hirns.

65. Durchschnitt des obern (auch vordern) Marksegels (*Velum medullare superius*) mit der darauf liegenden grauen, quergefurchten Lingula.

66. Centrallappen (*Lobus centralis*), den vordern Theil des obern Wurmes bildend.

Läppchen des mittleren, den s. g. Berg (*Monticulus*) bildenden, Theils des obern Wurmes.

68. Wipfelblatt (*Folium cacuminis*) oder Commissur der obern halbmondförmigen Lappen (*Commissura tenuis lobarum semilunarium superiorum cerebelli*).

69. Commissur der untern halbmondförmigen Lappen (*Commissura brevis loborum semilunarium inferiorum cerebelli*).
70. Pyramide (*Pyramis*) des untern Wurmes.
71. Läppchen und Blättchen des Zapfens (*Uvula*) des untern Wurmes.
72. Blättchen des Knötchens (*Nodulus*), welches den vordersten Theil des untern Wurmes bildet.
73. Markkörper des Wurmes (*Corpus medullare vermis*).
73′. Baumartige Theilung desselben in Aeste, welche dann wieder in kleinere und kleinste Zweige sich trennen und dadurch die Markstrahlung oder den Markbaum des Wurmes (*Radiatio s. Arbor medullaris vermis*) bilden, deren Zweige und Reiser von der grauen Rinde gleichförmig umzogen werden.

Die Markstrahlung des kleinen Hirns (des Wurmes sowohl, als auch der Hemisphären) zeigt in Folge davon, dass die Enden aller Zweige und Reiser derselben von der grauen Rinde gleichförmig überzogen sind, auf senkrechtem Durchschnitte die auffallendste Aehnlichkeit mit den Blättern und Zweigen der Thuja (Lebensbaum). Wenn deshalb unsere deutschen Vorfahren den Markbaum des kleinen Hirns auch Lebensbaum nannten, so war dies in so weit ganz gerechtfertigt, als die Aehnlichkeit mit der Thuja wirklich auffallend ist. Ohne Sinn aber ist die allgemein übliche lateinische Bezeichnung „*Arbor vitae*“, welche um so mehr verdient ganz verbannt zu werden, als daran stets die ganz irrige Ansicht sich knüpft, als hätten unsere Vorfahren damit eine Beziehung dieses Hirntheils zu dem etwaigen Sitze des Lebens u. dgl. andeuten wollen.

74. Hintere untere Fläche der linken Hemisphäre des kleinen Hirns.
75. Mittlerer Theil der Querspalte des kleinen Hirns (*Fissura transversa cerebelli*), den Zugang zur vierten Hirnhöhle bildend.
76. Boden der vierten Hirnhöhle (*Fundus ventriculi quarti s. Fossa rhomboidalis*).
77. Dach derselben Höhle (*Tectum ventriculi quarti*).
78. Durchschnitt der Hirnbrücke (*Pons Varolii*).
79. Durchschnitt des verlängerten Marks (*Medulla oblongata*).
80. Fortsetzung der grauen Substanz zur Rautengrube.
81. Hintere Mittelspalte (*Fissura mediana posterior*) des verlängerten Marks.
82. Vordere Mittelspalte desselben (Fissura mediana anterior).

83. Durchschnitt der Kreuzung der Pyramiden (*Decussatio pyramidum*).
84. Uebergang der äussern Hirnhaut (*Dura mater cerebri*) in die äussere Rückenmarkshaut (*Dura mater medullae spinalis*).
85. Durchschnitt des Rückenmarks (*Medulla spinalis*).
86. Dessen graue Substanz.
87. Vordere Mittelspalte des Rückenmarks (*Fissura mediana ant. medullae spinalis*).
88. Aeussere Rückenmarkshaut (*Dura mater medullae spinalis*).
89. Ursprung des linken dritten Hirnnerven (*N. oculomotorius*).
90. Durchschnittener Sehnerv (*N. opticus*).

Nasenhöhle.

91. Boden der Nasenhöhle (*Fundus cavi nasi*) mit seiner Schleimhaut.
92. Decke der Nasenhöhle (*Tectum cavi nasi*), gleichfalls mit ihrem schleimhäutigen Ueberzuge.
92'. Durchschnitt der äussern Bedeckungen der Nase mit der Muskelschichte.
93. Obere, nach hinten wieder getheilte, Muschel (*Concha superior*).
94. Mittlere Nasenmuschel (*Concha media*).
95. Untere Nasenmuschel (*Concha inferior*).
95'. Durchschnitt des vordersten Theils derselben. Es wurde ein Stück hier ausgeschnitten, um die Mündung des Thränenkanals in den untern Nasengang sichtbar zu machen.
96. Oberer Nasengang (*Meatus narium superior*).
97. Mittlerer Nasengang (*Meatus narium medius*).
98. Unterer Nasengang (*Meatus narium inferior*).
99. Mündung des Thränenkanals (*Ductus nasolacrymalis*) in denselben.
100. Die doppelt punktirte Linie zeigt die Richtung an, in welcher die Gensul'sche Sonde von der vordern Nasenöffnung aus in den Thränenkanal von unten eingeleitet wird (vgl. Taf. V. Fig. 3.).
101. Seitlicher Umfang der hintern Oeffnung der Nasenhöhle.

Mundhöhle.

102. Mundspalte (*Rima oris*).
103. Durchschnitt der äussern Haut der Ober- und Unterlippe.

104. Durchschnitt der innern oder Schleimhaut derselben.
105. Uebergang dieser auf das Zahnfleisch des obern und untern Alveolarrandes.
106. Durchschnitt der Muskelschichte der Ober- und Unterlippe.
107. Durchschnitt der Kranzarterie der Ober- und Unterlippe (*Art. coronaria labii sup. et inf.*).
108. Innerer Schneidezahn (*Dens incivus internus*) des Ober- und Unterkiefers.
109. Schleimhaut des Gaumens (*Membrana mucosa palati*).
109′. Mündung des, die Nasenschleimhaut mit der vorhergehenden verbindenden, *Ductus nasopalatinus.*
109″. Uebergang der Schleimhaut der untern Fläche des weichen Gaumens in die seiner obern Fläche und dadurch in die der Nasenhöhle (91).
110. Drüsenschichte (*Glandulae palatinae*) des weichen Gaumens.
111. Muskelschichte desselben.
112. Fortsetzung der Schleimhaut des untern Alveolarrandes in die des Bodens der Mundhöhle und in die der untern Fläche der Zunge.
113. Rücken der Zunge (*Dorsum linguae*).
114. Zungenwurzel (*Radix linguae*).
115. Zungenspitze (*Apex linguae*).
116. Kinnzungenmuskel (*M. genioglossus*).
116′. Oberer Längsmuskel der Zunge (*M. lingualis longitudinalis superior*).
117. Kinnzungenbeinmuskel (*M. geniohyoideus*).
118. Durchschnitt des Kieferzungenbeinmuskels (*M. mylohyoideus*).
119. Vorderer Bauch des zweibäuchigen Unterkiefermuskels (*M. digastricus maxillae inferioris*).
120. Halsbinde (*Fascia colli*).
120′. Scheide, welche dieselbe durch Spaltung in 2 Blätter um den vordern Bauch des *M. digastricus* bildet.
121. Durchschnitt der äussern Haut und subcutanen Schichte des Kinns.
122. Durchschnitt der Muskelschichte des Kinns.

123. Durchschnitt der Haut und subcutanen Fettbindegewebsschichte der Kieferzungenbeingegend.
124. Durchschnitt des Zungenbeins (*Os hyoideum*).
125. Seitlicher Umfang des Ausgangs der Mundhöhle (*Isthmus faucium*).

Schlundkopf und Speiseröhre.

126. Höhle des Schlundkopfes (*Cavum pharyngis*).
127. Schlundkopfmündung der Eustach'schen Röhre (*Ostium pharyngeum tubae Eustachii*).
127′. Deren hinterer, wulstförmig vorspringender Rand.
128. Rosenmüller'sche Gruben (*Foveae Rosenmüllerianae pharyngis*).
129. Schlundkopfgewölbe (*Fornix pharyngis*), an der *Basis cranii* liegend.
130. Hintere Wand des Schlundkopfes, vor den Halswirbeln liegend.
131. Speiseröhre (*Oesophagus*).

Kehlkopf und Luftröhre.

132. Kehldeckel (*Epiglottis*).
133. Durchschnitt seiner Schleimhaut.
134. Durchschnitt seines Knorpels (*Cartilago epiglottidis*).
135. Höhle des Kehlkopfes (*Cavum laryngis*).
136. Das von der Schleimhaut überzogene obere Stimmband (*Lig. vocal. sup.*) von der Schleimhaut.
137. Das gleichfalls von der Schleimhaut überzogene untere Stimmband, welches die Stimmritze bildet, daher das eigentliche Stimmband (*Lig. vocale s. vocale inferius*) genannt wird.
138. Morgagni'sche Tasche (*Ventriculus Morgagnii*).
139. Durchschnitt des Schildknorpels (*Cartilago thyreoidea laryngis*).
140. Durchschnitt des vordern Bogens des Ringknorpels (*Cartilago cricoidea*) des Kehlkopfes.
140′. Durchschnitt des hintern Theils oder der Platte desselben Knorpels.
141. Durchschnitt des mittlern Ringschildknorpelbandes (*Lig. cricothyroideum medium*).
142. Durchschnitt der Giessbeckenknorpelmuskeln (*Mm. arytaenoidei*).

Der Zeichner hat leider beim Lithographiren dieser Stelle einen unrichtigen Charakter gegeben. Auf der Lineartafel ist dieses wieder verbessert.

143. Falte (*Ligamentum s. Frenulum ary-epiglotticum*) seitlich vom Eingang des Kehlkopfes, welche die Schleimhaut vom Seitenrande des Kehldeckels zum obern Ende des Giessbeckenknorpels hinüber bildet, und deren äussere Platte in die Schleimhaut der Speisewege, deren innere aber in die der Luftwege sich fortsetzt.
144. Schleimhaut der Kehlkopfhöhle (*Membrana mucosa laryngis*).
144′. Uebergang derselben in die der Luftröhre.
145. Höhle der Luftröhre (*Trachea*).
146. Durchschnitte der Knorpelringe (*Annuli cartilaginei tracheae*), wovon die Luftröhre vorn und seitlich umgeben ist.
147. Durchschnitt der hintern, nur von Weichtheilen (Muskelfasern, Drüsen etc.) gebildeten, Wand der Luftröhre.
148. Schleimhaut der Luftröhre (*Membrana mucosa tracheae*).
149. Linker Ast der Luftröhre (*Bronchus sinister*).

Theile des Halses.

150. Durchschnitt der Haut und subcutanen Fettbindegewebsschichte des Halses und des obern Theils der vordern Brustwand.
151. Halsbinde (*Fascia colli s. cervicalis*), mehrmals in Blätter sich spaltend, welche um die Muskeln Scheiden bilden.
152. Mittlere Hautvene des Halses (*Vena subcutanea colli mediana*).
152′. Durchschnitt der Verbindung, welche die vorhergehende Vene, wenn sie nicht unpaar ist, mit der neben liegenden anderseitigen eingeht.
153. Brustzungenbeinmuskel (*M. sternohyoideus*).
154. Brustschildknorpelmuskel (*M. sternothyreoideus*).
155. Schilddrüse (*Glandula thyreoidea*).
155′. Durchschnitt ihres mittlern Theils (*Isthmus glandulae thyreoid.*).

Theile in der Mitte des obern Theils des Brustkastens.

156. Durchschnitt der aufsteigenden Aorta (*Aorta ascendens*).
156′. Uebergang derselben in den Aortenbogen (*Arcus aortae*).
156″. Hintere Fläche des Aortenbogens.
157. Durchschnitt des Ursprungs des *Truncus anonymus*.
158. Durchschnitt des Stammes der Lungenarterie (*Art. pulmonalis*).

159. Durchschnitt des rechten Astes derselben (*Ram. dexter arteriae pulmonalis*).
160. Durchschnitt der *Vena anonyma sinistra.*
161. Fetthaltiges Bindegewebe, welches zwischen dem Brustbein und den grossen Gefässstämmen liegt und diesen Zwischenraum ausfüllt.

Weichtheile des Nackens und Rückens.

162. Durchschnitt der äussern Haut und subcutanen Fettbindegewebsschichte.
163. Durchschnitt des Kappenmuskels (*M. cucullaris*).
164. Zweibäuchiger Nackenmuskel (*M. biventer cervicis*).
165. Dornmuskel des Halses (*M. spinalis colli*) mit einigen Zwischendornmuskels (*Mm. interspinales cervical.*).
166. Hinterer grosser gerader Kopfmuskel (*M. rectus capitis post. major*).
167. Hinterer kleiner gerader Kopfmuskel (*M. rectus capitis post. minor*).

Figur 2.

Diese Abbildung zeigt sämmtliche Theile des Halses auf dem Querdurchschnitte, wodurch nicht allein diese in ihren wirklichen Lageverhältnissen zu einander gesehen werden können, sondern auch die Anordnung der Hals- und Nackenbinde und ihrer nach innen abgehenden Blätter beleuchtet wird.

1. Durchschnitt der äussern Haut nebst der subcutanen Schichte des vordern Umfangs des Halses.
1′. Dieselben Theile am Nacken.
2—2′. Halsbinde.
2. Fascie des vordern Umfangs des Halses, eigentliche Halsbinde (*Fascia colli*).
2′. Fascie des hintern Umfangs oder Nackens, die Nackenbinde (*Fascia nuchae s. cervicis*).
3. Fortsätze und Blätter, welche die Hals- und Nackenbinde von ihrer inneren Fläche absendet und die durch ihre Verbindungen unter einander Scheiden sowohl um die verschiedenen Muskeln, als auch um die grössern Halsgefässstämme und Halsorgane bilden

und schliesslich zu den Knochen der Halswirbelsäule gehen, um an diesen sich zu befestigen. Wo die Zwischenräume zwischen den Muskeln oder zwischen diesen und anderen Theilen, in welche sie sich hineinschlagen, enge sind, stellen sie zwar dünne, aber dichte, fibröse, fascienartige Blätter dar; wo jene dagegen weit sind, lockert sich das, diese Blätter bildende Bindegewebe mehr auf und sie stellen dann weniger Blätter, als vielmehr lockere, die Zwischenräume ausfüllende ungeformte Bindegewebsmassen dar, in welche, wenn auch grössere Gefässe in solchen Zwischenräumen noch liegen, diese sodann in sie eingebettet sind, und dadurch wie von einer besondern Scheide umhüllt erscheinen.

4. Kopfnicker (*M. sternocleidomastoideus*).

Es ist hier, wie auch bei den folgenden Theilen dieser Abbildung, immer nur der Theil der einen Seite genannt; der anderseitige ist, da er stets dieselbe Ziffer trägt, ja von selbst verständlich.

5. Brustzungenbeinmuskel (*M. sternohyoideus*).
6. Schulterzungenbeinmuskel (*M. omohyoideus*).
7. Brustschildknorpelmuskel (*M. sternothyreoideus*).
8. Schildknorpel des Kehlkopfes (*Cartilago thyreoidea laryngis*).
9. Giessbeckenknorpel (*Cartilagines arytaenoideae*).
9'. *Processus vocalis* desselben.
9''. Muskelfortsatz (*Process. muscularis*) ebendesselben.
10. Stimmband (*Lig. vocale s. thyreoarytaenoideum inferius*).
11. Schleimhaut des Kehlkopfes (*M. mucosa laryngis*).
12. Stimmritze (*Rima glottidis*).
13. Schildgiessbeckenknorpelmuskel (*M. thyreoarytaenoideus*).
14. Seitlicher Ringgiessbeckenknorpelmuskel (*M. cricoarytaenoideus lateralis*).
15. Ein Ast der obern Kehlkopfarterie (*Art. laryngea superior*).
16. Giessbeckenknorpelmuskeln (*Mm. arytaenoidei, transversus et obliqui*) auf dem Durchschnitte.
17. Höhle des untersten Theils des Schlundkopfes (*Cavum pharyngis*).
18. Schleimhaut desselben (*Membr. mucosa pharyngis*).
19. Muskelhaut ebendesselben (*Membrana muscularis pharyngis*).
20. Rechter und linker Lappen der Schilddrüse (*Glandula thyreoidea*).

21. Vordere oder mittlere Hautvene des Halses (*V. subcutanea colli anterior s. mediana*).
22. Obere Schilddrüsenarterie (*Art. thyreoidea superior*).
22′. Ein Ast derselben.
23. Obere Schilddrüsenvene (*Ven. thyreoidea superior*).
24. Aeussere Drosselvene (*Ven. jugularis externa*).
25. Gemeinsame Kopfarterie (*A. carotis communis*).
26. Innere Drosselvene (*Ven. jugularis interna*) oder gemeinsame Kopfvene (*V. cephalica communis*).
27. Absteigender Ast des Zungenmuskelnerven (*Ram. descendens nervi hypoglossi*).
28. Stamm des Lungenmagennerven (*N. vagus*).
29. Oberstes Halsganglion (*Ganglion cervicale supremum*) des *N. sympathicus.*
30. Körper des vierten Halswirbels.
31. Durchschnitt des Bogens desselben.
32. Durchschnitt seiner obern Gelenkfortsätze.
33. Wirbelarterie (*Art. vertebralis*).
34. Wirbelvene (*V. vertebralis s. vertebralis profunda*).
35. Rückenmark (*Medulla spinalis*).
36—38. Graue Substanz desselben (*Substantia cinerea medullae spinalis*).
36. Hinteres Horn derselben.
37. Vorderes Horn.
38. Graue Commissur.
39. Vordere Mittelspalte des Rückenmarks (*Fissura mediana anterior medullae spinalis*).
40. Innere Rückenmarkshaut (*Pia mater medullae spinalis*).
41. Inneres Blatt der mittlern oder serösen Haut des Rückenmarks (*Tunica arachnoidea s. serosa medullae spinalis*).
41′. Ein medianer Fortsatz derselben, welcher von ihr zur hinteren Fläche der *Pia mater* senkrecht ausgespannt ist und den zwischen beiden Häuten befindlichen sogenannten Subarachnoidealraum in zwei Seitenhälfte scheidet.
42. Aeusseres, mit der Dura verwachsenes Blatt der *Arachnoidea.*
43. Aeussere oder Faserhaut des Rückenmarks (*Dura mater medullae spinalis*).

44. Durchschnitt des vierten Halsnerven (*N. spinalis cervicalis quartus*), in dem obern Ausschnitte (*Incisura vertebralis*) des vierten Halswirbels liegend.
45. Faserscheide, welche der vorhergehende Nerv bei seinem Austritt aus dem Kanal der Wirbelsäule durch das Zwischenwirbelloch von der *Dura mater* empfängt.
46. Vordere Längsvenen des innern Rückgratgeflechtes (*Venae spinales longitudinales anteriores*).
47. Hintere Längsvenen desselben Geflechtes (*Vv. spinales longitudinales posteriores*).
48. Langer Halsmuskel (*M. longus colli*).
49. Vorderer grosser gerader Kopfmuskel (*M. rectus capitis anticus major*).
50. Mittlerer Rippenhalter (*M. scalenus medius*).
51. Heber des Schulterblattes (*M. levator scapulae*).
52. Aufsteigender und querer Nackenmuskel (*M. cervicalis ascendens et transversalis cervicis*).
53. Kappenmuskel (*M. cucullaris*).
53′. Dessen sehniger Ursprung vom Nackenbande.
54. Bauschmuskel des Halses (*M. splenius colli*).
54′. Bauschmuskel des Kopfes (*M. splenius capitis*).
55. Nackenwarzenmuskel (*M. trachelomastoideus*).
56. Durchflochtener Nackenmuskel (*M. complexus cervicis*).
56′. Zweibäuchiger Nackenmuskel (*M. biventer cervicis*).
57. Tiefe Nackenarterie (*Art. cervicalis profunda*) mit den beiden begleitenden Venen, zwischen den beiden vorhergehenden und dem nachfolgenden Muskel gelegen.
58. Halbdornmuskel des Nackens (*M. semispinalis cervicis*).
59. Nackentheil des vielgetheilten Rückgratmuskels (*M. multifidus spinae*).
60. Dornmuskel des Nackens (*M. spinalis cervicis*), nebst Zwischendornmuskel (*M. interspinalis*), welch' letzterer den tiefern Theil davon bildet.
61. Nackenband (*Lig. nuchae*), die Nackenmuskeln beider Seiten von einander scheidend, wie auch ihnen und den intermuscularen Blättern der Nackenbinde Ansätze und Ursprünge bietend.

Figur 3.

(Nach Bourgery, Traité de l'anatomie de l'homme etc. Tom. VI. Pl. 18. Fig. 2.)

Diese Abbildung erläutert die Compression der *Carotis communis* mittelst eines Compressoriums an einem Querdurchschnitt des Halses.

Das Compressorium, das Bourgery hier anwendet, besteht aus einer bogen- oder halbkreisförmigen, gegliederten, und durch Gelenke (2) und Schrauben (3) verschiedentlich stellbaren Stahlstange (1), an deren beiden Enden Pelotten (5, 6) angebracht sind. Die hintere Pelotte (5) (*Pelotte d'opposition*) ist unbeweglich und wird auf der entgegengesetzten Seite des Nackens so angelegt, dass sie in den Zwischenraum hinein greift zwischen den Gelenk- (8) und Dornfortsätzen (7) der Halswirbel. Die vordere Pelotte (6), die beweglich ist, wird vorn am Halse, am innern Rande des Kopfnickers, aufgesetzt und durch eine Schraube (4) in den Zwischenraum zwischen letzterem und den mittlern Halsorganen (Kehlkopf, Luftröhre und Speiseröhre) so weit eingedrückt, als nothwendig, um die Carotis durch Anpressen derselben an die Scaleni und die Querfortsätze der Halswirbel zu comprimiren. Durch ein Kugelgelenk, das an dem vordern, die vordere Pelotte tragenden, Ende des Metallstabes sich befindet, gestattet, jener eine verschiedene Stellung zu geben und so die Richtung, in welcher die Compression wirkt, beliebig zu verändern, wenn etwa Erscheinungen von Compression eines Nerven (z. B. des *N. vagus*) oder von völliger Hemmung des Blutlaufs in der *Vena jugularis interna* auftreten.

1—7. Das Compressorium nach Bourgery.

1. Die gegliederte Stahlstange, welche bei 1′ eine Vorrichtung zum Schieben besitzt, um dadurch das Compressorium einem dünnern wie dickern Halse anpassen zu können.
2. u. 3. Gelenke und Schrauben, welche die passende Richtung und Stellung des vordern Endes des Compressoriums vermitteln.
4. Schraube, durch welche die vordere Pelotte gegen die Arterie so weit vorgeschraubt wird, als zur Compression dieser nothwendig ist.
5. Die hintere Pelotte.
6. Die vordere Pelotte. Sie hat eine längliche Gestalt, ist 1½ Zoll lang und etwa halb so breit. Auf der Abbildung sieht man nur ihre Breite.
7. Dornfortsatz des vierten Halswirbels.

8. Linker Gelenkfortsatz desselben.
9. Körper desselben Wirbels.
10. Querfortsätze desselben.
11. Die comprimirte *Carotis communis*.
12. Die *Vena jugularis interna*.
13. Kopfnicker (*M. sternocleidomastoideus*).
14. Schilddrüse (*Gl. thyreoidea*).
15. Kehlkopf (*Larynx*).
16. Unteres Ende des Schlundkopfes (*Pharynx*).

Figur 4.

Sie zeigt die Anordnung der Theile der *Regio sternohyoidea* und der angrenzenden Theile der Brusthöhle bei einem 20 Monate alten Kinde, um dadurch besonders die Verhältnisse zu beleuchten, welche bei der Ausführung des Luftröhrenschnittes (*Tracheotomia*) von Wichtigkeit sind.

1. Durchschnitt der äussern Haut und der subcutanen Fettschichte.
1'. Durchschnitt der rechten Hälfte des obern Theils des Brustbeins (*Sternum*). Oben sieht man den Knochenkern des *Manubrium sterni* und unten, im Winkel des Durchschnittes, den obersten Knochenkern des Körpers des Brustbeins.
1''. Durchschnitt des Knorpels der ersten und zweiten Rippe.
1'''. Knorpel der dritten Rippe, angeschnitten.
2. Zungenbein (*Os hyoideum*).
3. Kopfnicker (*M. sternocleidomastoideus*).
3'. Dessen Schlüsselbeinportion (*Portio clavicularis*).
3''. Ebendesselben Brustbeinportion (*Portio sternalis*); auf der rechten Seite durch die Wegnahme der rechten Hälfte des Brustbeins am Ursprung abgeschnitten.
4. Brustzungenbeinmuskel (*M. sternothyreoideus*), rechterseits ist derselbe am Ursprung abgeschnitten.
5. Schulterzungenbeinmuskel (*M. omohyoideus*).
6. Brustschildknorpelmuskel (*M. sternothyreoideus*), rechts ist derselbe gleichfalls am Ursprung durchschnitten.
6'. Schildknorpelzungenbeinmuskel (*M. thyreohyoideus*).
7. Kieferzungenbeinmuskeln (*Mm. mylohyoidei*).
8. Ringschildknorpelmuskeln (*Mm. cricothyreoidei*).

9. Schildknorpel (*Cartilago thyreoidea laryngis*).
10. Ringknorpel (*Cartilago cricoidea*).
11. Mittleres Ringschildknorpelband (*Lig. cricothyreoideum medium*).
12. Schilddrüse (*Glandula thyreoidea*).
12′. Fortsatz derselben, bis zum Zungenbein in die Höhe sich erstreckend (s. g. mittleres Horn derselben).
13. Luftröhre (*Trachea*).
14. Speiseröhre (*Oesophagus*), die dadurch, dass die Luftröhre nicht in der Mittellinie des Halses, sondern von dieser mehr nach rechts herabsteigt, an deren linker Seite mit beinahe der Hälfte ihrer Breite hervorsteht.
15. Gemeinsamer Stamm (*Truncus communis s. anonymus*) für die rechte Schlüsselbein- und gemeinsame Kopfarterie.
16. Rechte Schlüsselbeinarterie (*Art. subclavia*).
17. Gemeinsame Kopfarterie (*Art. carotis communis*) der rechten Seite.
18. Rechte obere Schilddrüsenarterie (*Art. thyreoid. superior*).
19. Ringschildknorpelast (*Ram. cricothyreoideus*) derselben.
20. Anastomose, welche dieser mit der gleichnamigen Arterie der andern Seite bildet, an welcher aber auch noch am untern Rande des Schildknorpels ein Zweig der *Arteria laryngea superior* jederseits sich betheiligt.
21. Linke gemeinsame Kopfarterie (*Art. carotis communis*).
22. Innere Kopfarterie (*Art. carotis interna*).
23. Aeussere Kopfarterie (*Art. carotis externa*).
24. Linke obere Schilddrüsenarterie (*Art. thyr. superior*).
25. Obere Kehlkopfarterie (*A. laryngea superior*).
26. Innere Drosselvene (*V. jugularis interna*) oder gemeinsame Kopfvene (*V. cephalica communis*) der linken Seite.
27. Mittlere Schilddrüsenvene (*V. thyr. media*).
28. Obere Schilddrüsenvene (*V. thyr. superior*) der linken Seite.
29. Innere Drosselvene oder gemeinsame Kopfvene der rechten Seite.
30. Mittlere Schilddrüsenvene (*V. thyr. media*) der rechten Seite.
31. Obere Schilddrüsenvene (*V. thyr. superior*) dieser Seite.

32. Vordere Kopfvene (*V. cephalica anterior*) oder gemeinsame Antlitzvene (*V. facialis communis*).
33. Unterste oder unpaare Schilddrüsenvene (*V. thyreoidea ima s. impar*).
34. Linke ungenannte Vene (*V. anonyma sinistra*) oder gemeinsamer Stamm der linken Schlüsselbein- und innern Drosselvene.
35. Oberes abgeschnittenes einfaches Stämmchen der rechten innern Brustvene (*V. mamaria interna*).
35′. Die abgeschnittene entsprechende Arterie (*Art. mamaria interna*).
35″. Unteres durchschnittenes Ende derselben Arterie mit zwei begleitenden Venen, die erst weiter oben zu einem Stämmchen zusammenfliessen.
36. Anfangstheil der obern Hohlvene (*V. cava superior*).
37. Aufsteigende Aorta (*Aorta ascendens*), von dem zur Herzoberfläche sich herabstülpenden Herzbeutel überzogen.
37′. Anfangstheil des Aortenbogens (*Arcus aortae*), von dem Herzbeutel nicht mehr bekleidet.
37″. Lungenarterie (*Arteria pulmonalis*), nur zu einem kleinen Theil hier sichtbar, weil sie hinter der linken Hälfte des Brustbeins ihre Lage hat.
38. Geöffneter Herzbeutel (*Pericardium*).
38′. Stelle, wo derselbe sich einstülpt und an der *Aorta ascendens*, diese bekleidend, herabsteigt, um in den äussern Ueberzug des Herzens überzugehen.
39. Ein Theil des rechten Vorhofes (*Atrium dextrum*) mit dem rechten Herzohre (*Auricula dextra*).
40. Thymusdrüse (*Glandula thymus*). Manchmal stosst ihr über den obern Rand des *Manubrium sterni* hervorragendes oberes Ende mit der Schilddrüse zusammen.
40′. Durchschnitt derselben. Es wurde hier so viel von ihr weggenommen, als nothwendig war, um die hinter ihrer rechten Hüfte liegenden Theile sichtbar zu machen.
41. Rechtes, noch geschlossenes Brustfell (*Pleura dextra*), die Lunge dieser Seite noch genau umschliessend, eng an dieser anliegend.
42. Inneres Gelenkende des rechten Schlüsselbeins (*Clavicula dextra*).
43. Oberer Kehlkopfnerv (*N. laryngeus superior*) beider Seiten.

44. Absteigender Ast des Zungenmuskelnerven (*Ram. descendens nervi hypoglossi*) der rechten und linken Seite.
45. Unterer Kehlkopfnerv (*N. laryngeus inferior*), oder zurücklaufender Nerv (*N. recurrens*) der linken Seite, auf der vordern Fläche der, hinter der Luftröhre vorstehenden, linken Hälfte der Speiseröhre liegend.

Figur 5.

(Nach Arnold, Tabulae anatomicae. Fasc. II. Tab. VII. Fig. 17.)

Diese Abbildung gibt eine Darstellung des Gehörorgans der linken Seite von vorn und aussen.

1. Aeusseres Ohr (*Auricula*).
2. Ohrleiste (*Helix*).
3. Gegenleiste (*Antheliæ*).
4. Gegenecke (*Antitragus*).
5. Kahnförmige Grube (*Fossa scaphoidea*).
6. Dreieckige Grube (*Fossa triangularis*).
7. Ohrmuschel (*Concha auriculae*).
8. Aeusserer Gehörgang (*Meatus auditorius externus*).
9. Knorpeliger Theil desselben (*Pars cartilaginea*).
10. Knöcherner Theil ebendesselben (*Pars ossea*).
11. Häutige Auskleidung des äussern Gehörganges, eine Fortsetzung der äussern Haut des äussern Ohres.
12. Ohrenschmalzdrüsen (*Glandulae ceruminosae*).
13. Griffelförmiger Fortsatz (*Process. styloideus*).
14. Ohrspeicheldrüse (*Gl. parotis*).
15. Paukenfell (*Membrana tympani*).
16. Paukenhöhle (*Cavum tympani*).
17. Eustach'sche Röhre (*Tuba Eustachii*).
18. Spanner des Paukenfelles (*M. tensor tympani*).
19. Sehne desselben.

20—23. Hammer (*Malleus*).

20. Kopf desselben (*Caput mallei*).
21. Hals ebendesselben (*Collum*).
22. Kurzer Fortsatz (*Process. brevis mallei*).
23. Handgriff des Hammers (*Manubrium mallei*).

24. Ambos (*Incus*).
25. Steigbügel (*Stapes*).
26. Zellen des Warzentheils des Schläfenbeins (*Cellulae mastoideae*).
27—31. Knöchernes Labyrinth (*Labyrinthus osseus*).
27. Oberer halbzirkelförmiger Kanal (*Canalis semicircularis superior*).
28. Aeusserer halbzirkelförmiger Kanal (*Canalis semicircularis externus s. horizontalis*).
29. Hinterer halbzirkelförmiger Kanal (*Canalis semicircularis posterior s. inferior*).
30. Oberer Umfang des Vorhofes (*Vestibulum*).
31. Schnecke (*Cochlea*).
32. Carotischer Kanal (*Canalis caroticus*).
33. Spitze des Felsentheils des Schläfenbeins.

Figur 6.

Diese Abbildung zeigt ein Schläfenbein der rechten Seite, woran die Zellen des Warzenfortsatzes und deren Verbindungen mit dem *Antrum mastoideum* erläutert sind.

1. Aeusserer Gehörgang (*Meat. auditor. externus*).
2. Gelenkhöhle (*Cavitas glenoidalis*) für den Kopf des Unterkiefers.
3. Gelenkhöcker (*Tuberculum auriculare*), die untere Wurzel des Jochfortsatzes (4) darstellend.
4. Jochfortsatz (*Process. zygomaticus*) des Schläfenbeins.
4'. Hintere Wurzel dieses Fortsatzes, welche eine schief nach hinten emporsteigende erhabene Linie darstellt.
5. Schuppentheil des Schläfenbeins (*Pars squamosa oss. temporum*).
6. Warzentheil (*Pars mastoidea*) desselben.
7. Warzenfortsatz (*Process. mastoideus*).
8. Zellen (*Cellulae mastoideae*) desselben, welche, je näher sie dem *Antrum mastoideum* zu liegen kommen, um so enger und kleiner werden.
9. 10. Drei schwarze Sonden, welche von diesen Zellen aus (9) in das *Antrum mastoideum* (10) geleitet sind, um dadurch die Verbindung jener mit diesem zu zeigen.

11. Warzenhöhle*) (*Antrum mastoideum*), dessen Wände von den Mündungen der umherliegenden Knochenzellen ein siebförmig durchbrochenes Ansehen haben.

Figur 7.

Diese Abbildung zeigt an einem Schläfenbein der rechten Seite die Stelle, wo das *Antrum mastoideum* mit Sicherheit angebohrt werden kann.

1. Warzenfortsatz.
2. Vorderer Rand desselben.
3. Vordere Fläche ebendesselben.
4. Aeusserer Gehörgang.
5. Eine senkrechte Linie, nach der Richtung des vordern Randes des Warzenfortsatzes angelegt.
6. Eine horizontale Linie, welche über den obern Rand der Oeffnung des knöchernen äussern Gehörganges vorwärts gegen den Anfang des Jochfortsatzes gezogen ist.
7. Winkel, den diese beiden Linien mit einander bilden und welcher die Stelle bezeichnet, an der das *Antrum mastoideum* geöffnet werden muss.
8. *Cavitas glenoidalis.*
9. Obere hintere Wurzel des Jochfortsatzes.
10. Gelenkhöcker.

Figur 8.

Diese Figur stellt von der Seite die knöchernen Theile der äussern und mittlern Abtheilung des rechten Gehörorganes, so wie die Lage des *Antrum mostoideum* dar.

1. Ast des Unterkiefers.
2. Gelenkkopf desselben.
3. Griffelfortsatz des Schläfenbeins.
4. Aeusserer Gehörgang.
5. Paukenfell, dessen obere Hälfte weggenommen ist.

---

*) Vgl. *mein* Handb. der chir. Anatomie, II. Th. 1. Bd. S. 301 u. 347.

6. Oberer Knochenrand, in dem der weggenommene Theil des Trommelfelles sass.
7. Kopf des Hammers (*Caput mallei*).
7′. Handgriff des Hammers (*Manubrium mallei*).
8. Ambos (*Incus*).
9. Rinne für den Spanner des Paukenfelles (*Sulcus muscularis*).
10. Die durch Abtragung der äussern Knochentafel blossgelegte zellige Substanz des Warzenfortsatzes, welche in diesem Falle gar keine eigentliche Zellen enthielt, sondern das ganze Innere des Fortsatzes ein sehr dichtes Gefüge hatte.
11. Die durchschnittene äussere Knochentafel.
12. Warzenhöhle (*Antrum mastoideum*), welche, obschon die Zellen im ganzen Warzenfortsatze fehlten, demungeachtet in ihrer gewöhnlichen Grösse zugegen war. Nur das Abweichende hatte sie in diesem Falle, dass ihre Wandungen mehr [illegible] und nicht so siebförmig durchbrochen waren, als wie sonst, [illegible] die Warzenzellen ausgebildet sind. Ihre Verbindung mit der Paukenhöhle war wie gewöhnlich, was zeigt, dass das Antrum zu dieser und nicht zu den *Cellulae mastoideae* in näherer Beziehung steht.
13. Hinterer Rand des Warzentheils des Schläfenbeins, mit dem Hinterhauptbein die Warzennaht bildend.
14. Schuppentheil des Schläfenbeins.
15. Hinterhauptbein.
16. Rechter Schenkel der Lambdanaht.
17. Rechtes Scheitelbein. 17′. Dessen Warzenwinkel.
18. Vordere Fläche der Pyramide des Schläfenbeins.
19. Anfangstheil des *Sulcus caroticus* des Keilbeinkörpers.
19′. Die an seiner Aussenseite stehende *Lingula*.
20. Hinterer Theil der *Sella turcica*.
21. Sattellehne (*Lamina s. Dorsum ephippii*).

Figur 9.

Durch diese soll die Operation der Anbohrung des *Antrum mastoideum* beleuchtet werden. Zur Bloslegung der Stelle, wo der Knochen angebohrt werden soll, mache man einen senkrechten Schnitt längs der Stelle, wo die äussere Haut der Warzengegend in die der hintern Ohrfläche sich fortsetzt. Sind die Bedeckungen nebst allen darunter liegenden Weich-

theilen bis auf den Knochen durchschnitten, so wird der vordere Rand des Warzenfortsatzes sichtbar, dessen oberster Theil sich da fast rechtwinkelig nach vorn umbiegt, wo derselbe in den obern Rand des knöchernen äussern Gehörgangs übergeht. Unmittelbar über den Anfang dieses nach vorn gehenden Knochenrandes muss das Perforatorium angesetzt werden, um damit stets sicher in das *Antrum mastoideum* zu gelangen *).

Diese Operation werde nur angewendet, wenn Fehler des Gehörs in der Paukenhöhle ihren Sitz haben, namentlich wenn durch krankhafte Ansammlung in der letztern, bei gesundem Hörnerven, das Gehör verhindert wird, man also die Hoffnung haben darf, dass das Gehör sich wieder einstelle, wenn diese Hindernisse der Schallleitung beseitigt sind.

1. Durchschnitt der äussern Haut und der subcutanen Fettbindegewebsschichte.
2. Die durchschnittenen Rückzieher des äussern Ohres (*Mm. retrahentes auriculae*).
3. Die durchschnittene hintere Ohrarterie (*Art. auricularis posterior*).
4. Ein Ast der vorhergehenden Arterie, gleichfalls durchschnitten.
5. Die durchschnittene obere hintere Ohrvene (*V. auricularis superior posterior*).
6. Durchschnittene Aeste des grossen Ohrnerven (*N. auricularis magnus*).
7. Bindegewebe.
8. Vorderer Rand des Warzenfortsatzes.
9. Winkel, mit welchem der vorhergehende Rand in den obern Rand des äussern Gehörgangs sich umbiegt, und über welchem das Perforatorium zur Anbohrung der Warzenhöhle angesetzt werden muss.
10. Die durch das Perforatorium gemachte und in das *Antrum mastoideum* direkt führende Bohröffnung.
11. Eine schräg nach hinten emporsteigende linienförmige Erhabenheit, welche der Anfangstheil der hintern Wurzel des Jochfortsatzes ist und über welcher man das Perforatorium, wenn man das *Antrum* nicht verfehlen will, nicht einbohren darf.

---

*) *Vgl. mein Handb. d. chir. Anat. Bd. I. S. 360 figg.*

V. Tafel.

Figur 1.

Diese Abbildung beleuchtet die Unterbindung der Schlüsselbeinarterie, der gemeinsamen Kopfarterie, so wie der oberen Schilddrüsenarterie der linken Seite.

A. Unterbindung der Schlüsselbeinarterie. (*Ligatio arteriae subclaviae.*)

Zur Bloslegung der Arterie hat man einen queren, 2½—3 Zoll langen, Schnitt anzulegen, welcher von der Schlüsselbeinportion des Kopfnickers beginnt und in horizontaler Richtung dicht oberhalb des Schlüsselbeins, auswärts zum vordern Rande des *Musculus cucullaris* sich erstreckt. Nach Durchschneidung der, die Arterie bedeckenden, Theile, nämlich der äussern Haut, der subcutanen Fettbindegewebsschichte, des *Musc. subcutaneus colli*, der *Fascia cervicalis* und des unter letzterer liegenden lockern Bindegewebes, findet man diese in der Mitte des Grundes der Wunde, unmittelbar hinter dem Höckerchen der ersten Rippe, an welchem der *Musculus scalenus anticus* sich ansetzt.

So zuverlässig im Allgemeinen das obige Höckerchen bezüglich der Aufsuchung der zu unterbindenden Arterie ist, so fehlt es doch nicht an Fällen, in denen der Wundarzt dessenungeachtet durch anomalen Lauf der Arterie irre geleitet werden kann. Ich habe vor einigen Jahren nämlich einen Fall der Art beobachtet, wo die *Arteria subclavia*, statt hinter dem *M. scalenus anticus* hinwegzuziehen, durch den letztern verlief, dieser also vor seiner Insertion in zwei Portionen gespalten war, mit denen er sich an die erste Rippe ansetzte, und in Folge hiervon zwei Höckerchen an letzterer sich befanden, von denen das eine, wie das gewöhnliche, vor der Arterie, das andere aber, an dem die hintere Portion des Muskels sich ansetzte, hinter derselben, zwischen ihr und den hinter letzterer Muskelportion befindlichen untern Bündeln des Armnervengeflechtes lag. Würde bei einer Unterbindung der Schlüsselbeinarterie diese Abweichung, die allerdings sehr selten vorzukommen scheint, da mir nicht bekannt ist, dass sie schon früher von Jemand beobachtet worden wäre — zufällig bestehen und der Wundarzt mit seinem, zum Behufe des Aufsuchens des Höckerchens am äussern Rande des *M. scalenus anticus* herabgleitenden Finger auf die hintere Portion des letztern Muskels und durch diese zum hintern Höckerchen, statt zum vordern, gelangen, so würde er zwar auch hinter diesem einen platten Strang vorfinden, welchen nach Massgabe der gewöhn-

lichen Anordnung er für die Arterie halten müsste, aber diesmal nicht diese, sondern ein Bündel des *Plexus brachialis* wäre, um das er, wenn er nicht die Täuschung rechtzeitig gewahrte, dann sicher die Ligatur anlegen würde.

Während des Druckes dieser Zeilen hatte ich Gelegenheit, einen zweiten Fall dieser Arterienabweichung auf unserer hiesigen anatomischen Anstalt zu beobachten. Dieser unterscheidet sich von dem oben geschilderten nur dadurch, dass die *Arteria subclavia (dextra)* nicht, wie dort, den *M. scalenus anticus* durchbohrte, sondern ganz vor ihm vorbeilief. Die erste Rippe liess sowohl an der, hinter der Arterie gelegenen, Insertion des *M. scalenus anticus*, als wie auch vor der Arterie ein Höckerchen fühlen. Diese Abweichung würde in vorkommenden Fällen den Wundarzt natürlich in noch höherem Grade täuschen, als die vorher beschriebene.

1. Durchschnitt der äussern Haut.
2. Durchschnitt der subcutanen Fettbindegewebsschichte.
3. Hautmuskel des Halses (*M. subcutan. colli*).
4. Durchschnitt der Halsbinde (*Fascia cervicalis*).
5. Schulterzungenbeinmuskel (*M. omohyoideus*).
6. Schlüsselbeinportion des Kopfnickers (*Portio clavicularis m. sternocleidomastoidei*).
7. Ansatztheil des vordern Rippenhalters (*M. scalenus anticus*).
8. Höckerchen der ersten Rippe, an dem der vorhergehende Muskel sich ansetzt.
9. Schlüsselbeinarterie (*Art. subclavia*), mit der Ligatur umschlungen.
10. Bündel des Armnervengeflechtes (*Plexus brachialis*), dicht an dem hintern äussern Umfang der Arterie liegend.
11. Oberflächliche Nackenarterie (*A. cervicalis superficialis*).
12. Quere Schulterblattarterie (*A. transversa scapulae*).
13. Unteres Ende der äussern Drosselvene (*V. jugularis externa*).
14. Quere Schulterblattvene (*V. transv. scapulae*).
15. Oberflächliche Nackenvene (*V. cervicalis superficialis*), welche bezüglich der Wurzeln, durch deren Zusammenfluss sie gebildet wird, sowohl der gleichnamigen Arterie, als auch der *Art. transversa colli* zu entsprechen pflegt.
16. Schlüsselbeinvene (*V. subclavia*), welche, hier nur ein wenig *sichtbar, vor dem M. scalenus anticus* und hinter dem Schlüsselbein

im untersten Theil der Wunde liegend, dicht hinter dem äussern Rande des untern Endes des Kopfnickers die äussere Drosselvene aufnimmt.

B. Unterbindung der gemeinsamen Kopfarterie.
(*Ligatio arteriae carotidis communis.*)

Zur Bloslegung der Arterie legt man längs des vordern Randes des Kopfnickers einen Schnitt an, welcher in der dem untern Ende des Kehlkopfes entsprechenden Höhe am genannten Muskelrande beginnt und in einer Länge von etwa 2—2½ Zoll an demselben schräg abwärts geführt wird. Nach Durchschneidung der äussern Haut, der subcutanen Bindegewebslage, des Hautmuskels des Halses und der *Fascia colli*, — wobei man dem fast beständigen Vorkommen einer starken, in die Fascie eingebetteten Hautvene (vgl. Tab. II. Fig. 3. 20.), deren Verletzung eine sehr störende Blutung bewirken würde, gehörig Rechnung tragen muss, — wird der vordere Rand des Kopfnickers sichtbar. Dieser wird von dem *Musculus sternohyoideus* und *sternothyreoideus* losgelöst und von einem Gehülfen durch einen Muskelhacken nach aussen gezogen. Hierauf wird der nun in seiner ganzen Breite zum Vorschein kommende *M. sternothyreoideus* nebst dem, von letzterem meistens ganz überdeckten, Seitenlappen der Schilddrüse durch einen andern Muskelhaken nach innen gezogen, wodurch sodann die hinter diesem gelegene Carotis, an deren Aussenseite die innere Drosselvene und zwischen beiden der *Nervus vagus* liegt, zu Gesicht kommt. Im obern Wundwinkel nimmt man den schräg von oben und innen nach unten und aussen laufenden *M. omohyoideus* wahr. Liegt er mit seinem, durch die Wunde ziehenden, Theil sehr tief, so dass er die Zugänglichkeit der Carotis erschwert, so wird er von einem Gehülfen nach oben und aussen gezogen. Die innere Drosselvene, welche durch Anfüllung mit Blut oft sehr ausgedehnt ist und über die Carotis sich herüberlegt, wird mit dem Zeigefinger nach aussen gedrängt. Ist ihre Anschwellung aber zu bedeutend, so dass sie die Isolirung der Arterie sehr erschwert, so lässt man sie am besten weiter oben mit dem Finger compriniren. Nun öffnet man vorsichtig die Bindegewebsscheide (*Vagina vasorum cervicalium*), wovon die Carotis und *Vena jugularis interna* umhüllt sind, gerade vor der ersteren und löst mittelst des Scalpelheftes die Arterie von den Umgebungen so weit los, als nothwendig ist, um mit der Deschamp'schen Unterbin-

dungsnadel die Ligatur um dieselbe herumzuführen, wobei man aber Sorge tragen muss, weder den *N. vagus*, noch den *Ram. descendens nervi hypoglossi*, von dem auch in dieser Gegend bisweilen noch ein Zweig vor der Arterie herabläuft, in die Ligatur zu bekommen.

Um bei dieser Operation, deren Ausführung gewöhnlich mit keinen grossen Schwierigkeiten verknüpft ist, dessenungeachtet den Zweck der Unterbindung nicht zu verfehlen, muss der Wundarzt noch einiger Anomalien eingedenkt sein. So kommt es gar nicht selten vor, dass die *Carotis communis*, statt in der Höhe des Zungenbeins oder des obern Randes des Kehlkopfes, tief unten am Halse sich schon spaltet oder selbst gar keine *Carotis communis* besteht und die *Carotis externa* und *interna* gesondert aus dem Aortenbogen entspringen und neben einander am Halse emporsteigen. Wird bei der Unterbindung diese Abweichung übersehen und die Ligatur nicht zufällig an den Arterienstamm, dessen Blutstrom gehemmt werden soll, sondern an den andern nebenliegenden umgelegt, so leuchtet ein, dass die Operation keinen Erfolg haben kann. Ferner ist auch der häufig vorkommende anomale Lauf der *Art. vertebralis*, wobei diese, statt durch die Löcher der Querfortsätze der sechs oberen Halswirbel, vor denselben am Halse emporsteigt und erst am mittlern oder obern Theil des letztern in die Wirbellöcher eindringt. Es ist diese Abweichung besonders deshalb sehr wichtig, weil die genannte Arterie dann dicht hinter der *Carotis communis* zu liegen pflegt und bei der Isolirung der letztern und der Umführung der Unterbindungsnadel leicht verletzt werden kann. Auch kann diese Arterie bei der Umlegung der Ligatur um die *Carotis* leicht mit unterbunden werden, was für das Gehirn nicht in allen Fällen gleichgültig sein möchte, zumal die Anastomosen zwischen den *Carotides internae* und der Wirbelarterie nicht immer vollständig vorhanden sind und auch eine der beiden Wirbelarterien bei ihrem Uebergang in die *Art. basilaris* bisweilen ganz verkümmert ist.

1. Durchschnitt der äussern Haut und der subcutanen Fettbindegewebsschichte.
2. Durchschnitt des Hautmuskels des Halses (*M. subcutaneus colli*), welcher nur im obern Theil der beiden Wundränder vorkommt.
3. Durchschnitt der Halsbinde (*Fascia colli*).
4. Ein kleiner Theil des untern Endes des Brustzungenbeinmuskels (*M. sternohyoideus*).
5. Brustbeinschildknorpelmuskel (*M. sternothyreoideus*), mit der Schilddrüse nach innen gezogen.
6. Schulterzungenbeinmuskel (*M. omohyoideus*) in schräger *Richtung durch den* obern Winkel der Wunde ziehend.

7. Vorderer Rand des Kopfnickers (*M. sternocleidomastoideus*), durch einen Muskelhaken nach aussen gezogen.
8. Linker Lappen der Schilddrüse (*Glandula thyreoidea*).
9. Muskelhaken, durch welche der innere Rand des Kopfnickers auswärts, und der Seitenlappen der Schilddrüse mit den, diese deckenden, Muskeln (*M. sternothyreoideus et sternohyoideus*) einwärts gezogen werden, um die hinter der Schilddrüse liegende *Carotis communis* zum Behufe ihrer Isolirung und Unterbindung zugänglich zu machen.
10. Die gemeinsame Kopfarterie (*Carotis communis*), welche von den Umgebungen isolirt und mit einer Ligatur umgeben ist.

C. Unterbindung der obern Schilddrüsenarterie.

(*Ligatio arteriae thyreoideae superioris.*)

Die Bloslegung der Arterie geschieht durch einen $1\frac{1}{2}$—2 Zoll langen Schnitt, welcher von der Unterkieferspeicheldrüse schräg rückwärts zum vordern Rande des Kopfnickers herabsteigt. Nach Durchschneidung der äussern Haut, des subcutanen Bindegewebes, des Hautmuskels des Halses und der Halsfascie, findet man die Arterie in der Mitte des Grundes der Wunde.

Von beachtenswerthen Abweichungen seien hier dem Wundarzte besonders folgende in's Gedächtniss gerufen:

1) Das Vorkommen von zwei sehr starken obern Schilddrüsenarterien, unmittelbar über einander, wo die überzählige selbst noch stärker sein kann, als die normale gewöhnlich ist.

2) Der Ursprung der obern Schilddrüsenarterie tiefer unten am Halse in der Höhe des untern Theils des Kehlkopfes aus der der *Carotis communis*, in welchem Falle man an der gewöhnlichen Stelle entweder nur eine ganz schwache Arterie, welche dann die *Arteria laryngea superior* ist, oder auch gar keine Arterie vorfindet.

1. Durchschnitt der äussern Haut, nebst der subcutanen Bindegewebsschichte.
2. Durchschnitt des Hautmuskels des Halses.
3. Durchschnitt der *Fascia colli.*
4. Zwei Blätter derselben, in welche sie am vordern Rande des Kopfnickers zur Bildung der Scheide, wovon dieser umgeben wird, sich spaltet.

5. Vorderer Rand des Kopfnickers.
6. Unterkieferspeicheldrüse (*Gl. submaxillaris*).
7. Zwischensehne des zweibäuchigen Unterkiefermuskels (*M. biventer maxillae inferioris*).
8. Grosses Horn des Zungenbeins (*Os hyoideum*).
9. Schildknorpelzungenbeinmuskel (*M. thyreohyoideus*).
10. Unterer Schlundkopfschnürer (*M. constrictor pharyngis inferior*).
11. Aeussere Kopfarterie (*Carotis externa*) mit dem obersten Ende der *Carotis communis*.
12. Obere Schilddrüsenarterie (*A. thyreoidea superior*) mit einer Ligatur umgeben.
13. Obere Kehlkopfarterie (*A. laryngea superior*).
14. Obere Schilddrüsenvene (*V. thyreoid. sup.*).
15. Gemeinsame Antlitzvene (*V. facialis communis*), welche die vorherige aufnimmt und, schräg rückwärts herabsteigend, zu der innern Drosselvene sich begibt.
16. Innerer Ast des obern Kehlkopfnerven (*N. laryngeus superior*).
17. Ein Zweig des absteigenden Astes des *N. hypoglossus* zum *Musc. thyreohyoideus*.

Figur 2.

(Nach Bourgery, Traité de l'anatomie de l'homme. Tom. VI. Medicine operatoire. Pl. 53. Fig. A.)

Die Darstellung dient zur Beleuchtung der Trepanation des Schädels mit dem Bogentrepane.

Diese Operation hat zum Zweck, am Schädel eine grössere oder kleinere Oeffnung einzubohren, um durch dieselbe entfernbare Schädlichkeiten, welche bei längerem Verweilen das Leben des Kranken in Gefahr bringen, zu beseitigen.

Zur Blosslegung des Knochens macht man durch die Bedeckungen einen bis auf letzteren eindringenden + oder ⊤förmigen Schnitt, löst die Lappen zurück, stillt die Blutung, reinigt die Wunde und schabt endlich die Beinhaut, nachdem diese vorher in dem Umfange, als trepanirt werden soll, eingeschnitten worden, vom Umkreise der Wunde gegen deren Mitte vom *Knochen ab.*

Hiernach ergreift der Operateur den Trepan, schiebt die Pyramide der Trepankrone so weit vor, dass ihre Spitze etwas über den Rand der letztern hervorsteht, fasst sodann den Trepanbogen an seinem untern Ende, ähnlich, wie eine Schreibfeder, setzt die Spitze der Pyramide auf die Mitte der zu durchbohrenden Knochenstelle und bringt hiernach den Trepan in gerade senkrechte Stellung, wobei die linke Hand (a) die Scheibe (b), die rechte (c) den mittlern Theil des Bogens erfasst. In dieser Stellung wird nun durch die rechte Hand eine Anzahl Drehbewegungen in der Richtung von rechts nach links mit dem Trepan ausgeführt, bis in den Knochen eine Furche von solcher Tiefe eingesägt ist, dass die Trepankrone nachher auch ohne Pyramide darin bewegt werden kann. Der Trepan wird nun herausgenommen, die Krone desselben und die Knochenfurche gereinigt, dann in die von der Pyramide erzeugte kleine Vertiefung durch Einbohrung des Tirefond eine Oeffnung gemacht, der Tirefond darauf wieder entfernt und der Trepan, an dem die Pyramide nun aber zurückgeschoben ist, wieder in die Bohrfurche gesetzt, um die Bohrbewegungen mit demselben auf die obige Weise wieder zu erneuern. Glaubt man, in die Diploë eingedrungen zu sein, so wird die Krone wieder herausgenommen, die Furche gereinigt und ihre Tiefe untersucht. Die noch weiter nothwendigen Bohrbewegungen müssen nun aber vorsichtiger als bisher geschehen, ein nur mässiger Druck auf den Trepan ausgeübt und stets nur einige Touren gemacht werden, nach welchen der letztere jedesmal wieder herausgenommen, gereinigt, und die Tiefe der Furche untersucht werden muss. So wird fortgefahren, bis der Knochen an einigen Stellen durchbohrt und beim Druck sich beweglich zeigt. Nun wird der Tirefond in die früher für ihn gemachte Oeffnung eingeschraubt, und durch ihn sodann das Knochenstück aus der Bohröffnung herausgehoben, und zwar nach derjenigen Seite hin, wo dasselbe noch festsitzt. Bei der Einschraubung des Tirefond muss man sich hüten, denselben zu tief einzubohren, wodurch man die *Dura mater* und das Gehirn verletzen könnte.

a. Linke Hand des Operateurs, welche mit Daumen und Zeigefinger die Scheibe des Trepans ringförmig umfasst. Um sowohl auf den Trepan einen gehörigen Druck auszuüben, als auch letzteren bei der Bohrbewegung gehörig fixirt zu halten, drückt man mit dem Kinn oder der Stirne auf die Scheibe. Andere suchen dieses dadurch zu erreichen, dass sie, statt die Scheibe auf die hier dargestellte Weise zu fassen, die linke Flachhand auf dieselbe legen,

um durch diese zugleich einen Druck auf den Trepan auszuüben. Dieses erfordert indess eine grosse Stärke des Armes, und doch ist der Trepan nicht fixirt genug, um die Drehbewegung leicht und sicher ausführen zu können.

b. Scheibe des Bogens, deren Fläche sanft ausgehöhlt ist, auf welche der Operateur sein Kinn oder seine Stirne stützt.

c. Rechte Hand des Operateurs, welche den mittlern Theil des Bogens fasst und die kreisförmigen Bewegungen desselben leitet.

d. Trepankrone, auf dem blossgelegten Knochen aufsitzend, um eingebohrt zu werden.

e. Die vier durch einen +Schnitt gebildeten und zurückgeschlagenen Hautlappen.

f. Der blossgelegte und von der Beinhaut befreite Knochen.

g. Die durch vier Kronen bereits blossgelegte äussere Hirnhaut (*Dura mater*).

Schwer zu stillende Blutungen entstehen bei der Trepanation, wenn ein Blutleiter oder die *Arteria meningea media*, namentlich am Keilbeinwinkel des Scheitelbeins, wo sie sehr oft in einem Knochenkanale eingeschlossen liegt, verletzt wird. Auch die Eröffnung sehr erweiterter Deploëvenen kann eine sehr bedeutende Blutung bewirken. Nach Breschet kommen solche Erweiterungen mehr in höherem Alter vor, daher man bei der Trepanation alter Leute in dieser Beziehung mehr Umsicht anwenden muss.

Figur 3.

(Nach Bourgery, a. a. O. Tom. VII. Pl. 1. Fig. 3.)

Diese Abbildung erläutert 1) die Einführung einer Sonde in den *Ductus nasolacrymalis* von der Nasenhöhle aus, nach dem Verfahren von Laforest; 2) den Cathaterismus der Eustach'schen Röhre; 3) die Einführung einer Sonde in den *Ductus stenonianus*; und 4) die Einführung der Bellocq'schen Sonde in die Nasenhöhle zum Zwecke der Tamponirung der hintern Nasenöffnungen bei starker, gefahrdrohender Nasenblutung.

1. Sondirung des *Ductus naso-lacrymalis* von der Nasenhöhle aus.

Laforest*) hat, um den Thränenkanal von der Nasenhöhle aus zu sondiren und bei Stricturen desselben die Erweiterungsmittel von hier aus

*) *Memoires de l'Academie de chirurg. Tom. II. p. 122 sqq.*

einzubringen, wodurch eine Durchbohrung der vordern Wand des Thränensackes umgangen wird, ein besonderes, von Bianchi indess früher schon angegebenes, Verfahren aufgestellt, wonach er sowohl gekrümmte Sonden durch die untere Mündung des Kanals einführte, als auch mittelst ebenso gestalteter Röhren Einspritzungen in denselben machte. Obschon dieses Verfahren später von Dubois, Astley Cooper, und besonders von Gensoul mit Erfolg angewendet wurde, so erfreute sich dasselbe doch keiner allgemeinen Aufnahme, sondern blieb wegen vermeintlicher Schwierigkeit der Einführung der Sonde in die untere Mündung unbeachtet. Allein die gefürchtete Schwierigkeit der Einführung der Sonde schwindet völlig bei einer zweckmässigen Biegung und Führung derselben, und wenn man sich mit den hier interessirten anatomischen Verhältnissen hinreichend bekannt gemacht hat. Gensoul*) hat der Laforest'schen Sonde die zweckmässigste Biegung gegeben, nämlich eine doppelte, nach oben und den Seiten, welche ihr eine leicht spiralförmige Gestalt verleihen und ihre Einführung ohne die geringste Schwierigkeit gestatten. Diese wird nun nach R. Froriep's sehr zweckmässiger Vorschrift**) auf folgende Weise bewerkstelligt: Die mit ihrem Zeigefinger und Daumen die Sonde haltende Hand führt man so nach der Wange, dass sie in der Mitte zwischen Ohr und Nase, und zwar mit beiden in gleicher Höhe, steht und die Spitze des Instruments nicht nach oben, sondern gerade nach hinten gekehrt ist. In dieser Stellung wird das Instrument mit der ganzen Länge seines Schnabels gerade von vorn nach hinten, in horizontaler Richtung, durch das Nasenloch eingeschoben, wodurch die Spitze der Sonde gerade an den Eingang des untern Nasenganges, d. h. unter das vordere Ende der untern Muschel (*Concha inferior*) gelangt. Nun schiebt man die Sonde noch etwa 3 Linien tief ein, während man gleichzeitig mit dem Instrumente eine Achtelsdrehung macht, so dass die horizontal stehende Spitze nach oben sich erhebt. Bei diesen beiden Bewegungen wird ebenfalls zu gleicher Zeit die Hand von der Wangenfläche entfernt, so dass der zum Nasenloch herausstehende Theil der Sonde in die Mitte zwischen Nasenflügel und Nasenspitze zu liegen kommt. In Folge dieser dreifachen combinirten, aber leicht auszuführenden Bewegung gelangt die Sondenspitze unter das vordere Ende der untern Nasenmuschel und zur Mündung des Thränenkanals. Zu

*) R. Froriep, chir. Kupfertafeln. Heft 74. Tab. 374. Fig. 16, 17.
**) A. a. O.

dieser Zeit liegt der äussere Theil des Instruments in der Richtung der geraden Verlängerung des Bodens der Nasenhöhle. Nun schiebt man die Sonde in dem Thränenkanale weiter aufwärts, indem, während man die Spitze des Instruments etwas mehr nach oben und innen dreht, man seinen Griff gerade in der Richtung nach dem Zwischenraume zwischen beiden mittleren Schneidezähnen führt und ihm dadurch eine schräge Richtung nach unten und vorn gibt. — Hält man sich genau an diese Verfahrungsweise, und sucht man namentlich in dem Momente, wo man in die Mündung des Thränenkanals eindringt, mit einer gewissen Zartheit das Instrument zu handhaben, so wird die Einführung desselben in den Thränenkanal stets ohne Schwierigkeit gelingen, während durch ein zu rasches Verfahren die Schleimhautfalten an seinem Eingange leicht verschoben werden und die schlitzförmige Oeffnung desselben dadurch verschlossen wird.

Wenn manche Wundärzte der Neuzeit die Sondirung des Thränennasenganges von der Nasenhöhle aus, und die Einführung von Erweiterungsmitteln in denselben zum Zwecke der Wiederherstellung der Durchgängigkeit des verschlossenen Thränennasenganges nicht angewendet wissen wollen, ja selbst die Anwendung geradezu für verwerflich erklären, so ist dies nicht anders zu erklären, als dass dieselben bei ihren Versuchen Instrumente anwendeten, welche nicht die völlig richtigen Krümmungen besassen, und dadurch die Einführung, statt leicht und sicher, schwierig, unsicher und sehr schmerzhaft finden mussten. Es scheint hier, wie mit so vielen andern Dingen, zu gehen, dass man über das, was man weniger genau hat kennen gelernt, gerne von oben herab ein absprechendes Urtheil fällt, um seine etwaige Blösse nicht allzusehr zur Schau zu bringen.

a. Die Laforest'sche Sonde, durch die vordere Nasenöffnung in den Thränenkanal eingeführt.
b. Der im Thränenkanal liegende Theil dieser Sonde, der durch Entfernung der innern Wand des erstern sichtbar gemacht ist.

2. Cathaterismus der Eustach'schen Röhre.

Soll die Eustach'sche Röhre sondirt oder Einspritzungen in dieselbe gemacht werden, so wird die an der Spitze etwas gebogene Sonde von der vordern Nasenöffnung aus, durch den untern Nasengang, nach dem *Ostium pharyngeum* der Tube geführt. Die seitliche Lage des Ostium am Ausgang der Nasenhöhle, in gleicher Höhe mit dem untern Nasengang, — die *2 Zoll 6 Linien bis 2 Zoll 9* Linien weite Entfernung des Ostium vom

vordern Nasenloche — und dass, wenn die Sonde an der äussern Wand des untern Nasengangs eingeleitet wird, der Widerstand, welchen die Sonde in einer Tiefe von etwa $2\frac{1}{2}$ Zoll findet, der hintere, stark vorstehende Rand des *Ostium pharyngeum tubae* ist, müssen die besonders leitende Punkte dabei sein.

Itard bestimmt sich das Maas der Entfernung des *Ostium pharyngeum* vom Nasenloche einfach dadurch, dass er an einer Sonde die Entfernung der Basis des Zäpfchens von dem obern Zahnrande (Schneidezähne), welche so gross ist, als die zwischen dem Nasenloche und dem Eingang der Eustach'schen Röhre, sich merkt. Die Einführung der Sonde, welche gegen ihre Spitze sanft gebogen ist, die Dicke einer Rabenfeder hat und einen auf der Oberfläche angebrachten Maassstab besitzt, wird nach ihm auf folgende Weise bewerkstelligt: die mit Cerat bestrichene Sondenröhre wird so in das Nasenloch eingeführt, dass die Convexität ihrer Krümmung aufwärts sieht und ihr Schnabel nach dem Boden der Nasenhöhle gekehrt ist. Ist die Sonde bis an den, an der Linien-Abtheilung gemerkten Punkt in die Nasenhöhle eingedrungen, so hebt man den Schnabel der Sonde sanft gegen die äussere Wand der Nasenhöhle, wo man sodann fühlt, wenn derselbe sich sanft in eine Vertiefung einsenkt, welche dem Instrumente, so lange man es auf diesem Punkte festhält, nicht erlaubt, vor- oder rückwärts zu gehen. Wenn die Röhre in dieser Stellung durch die Pinzettenarme befestigt ist, so kann dann eingespritzt werden. Dass die injicirte Flüssigkeit in die Trommelhöhle gelangt, wird an einem schmerzhaften Gefühle erkannt, das der Kranke gleichzeitig im Grunde des innern Gehörgangs empfindet. Fühlt er diesen Schmerz nicht, so ist entweder die Tube verstopft oder die Sondenröhre befindet sich nicht darin, sondern hat sich in die, hinter dem *Ostium pharyngeum* befindlichen, Rosenmüller'schen Gruben verirrt. Im ersteren Falle ist die Operation der Einspritzung unausführbar, im letzteren aber ist sie zu wiederholen und genauer nach der gegebenen Vorschrift zu verfahren. — Leichter ist die Einführung einer elastischen Röhre, in deren Höhle ein Draht eingesteckt ist, als die einer metallenen Röhre.

Auf der Abbildung ist die Einführung einer elastischen Sondenröhre in die *Tuba Eustachii* dargestellt.

c. Der ausserhalb der Nasenhöhle befindliche Theil der Sondenröhre.

c'. Der durch den untern Nasengang geführte Theil derselben.

d. Eingang der Sonde in das *Ostium pharyngeum* der Tube.

e. Die geöffnete Tube, in der man die eingeführte Sonde liegen sieht.

3. Sondirung des *Ductus Stenonianus.*

Die Sondirung dieses Gangs vom Munde aus ist ziemlich schwierig; die Kleinheit der Oeffnung und die Lage an dem hintern Theil der innern Backenfläche macht schon das Auffinden derselben, aber noch mehr die Einführung einer Sonde in dieselbe schwierig. Aber wenn diese Schwierigkeit auch durch genaue Kenntniss der Lage der Mündung und durch Geschicklichkeit gelingt, so kann wegen der Biegung des Gangs um den Rand des *M. masseter* die Sonde doch meistens nur eine kurze Strecke weit eingeschoben werden, welche Schwierigkeit durch die gewöhnliche Vorschrift, zur Beseitigung dieser hinderlichen Biegung die Backe an dieser Stelle mit dem Finger einwärts zu drängen, nicht beseitigt wird, da dann der Gang dadurch noch eine zweite Biegung mit der Convexität einwärts erhält. Bemerkt sei noch, dass die Mündung des Gangs an der Innenfläche der Backe dem vierten obern Backenzahne meistens gegenüber steht, und in der Regel 15 Linien vom Mundwinkel entfernt ist; dass sie ferner eine schräg nach vorn gehende Richtung hat und eine Weite besitzt, dass sie eine Sonde von $\frac{1}{2}$ Linie Durchmesser einlässt.

i. Die vom Munde aus in den Stenon'schen Gang eingeführte Sonde.

k. Mündung des Gangs an der Innenfläche der Backe.

4. Einführung der Bellocq'schen Sonde in die Nasenhöhle zum Zwecke der Tamponirung der hintern Nasenöffnungen bei gefahrdrohender Nasenblutung.

Da die vordern und hintern Nasenöffnungen die einzigen Ausgänge der Nasenhöhle sind, so bedient man sich oft ihrer künstlichen Verstopfung (Tamponirung), um eine heftige Blutung aus derselben zum Stillstand zu bringen, indem das eingesperrte Blut gerinnt und die blutenden Gefässe verschliesst. Bei der Tamponirung der hintern Nasenöffnungen muss man der verschiedenen Grösse des senkrechten und queren Durchmessers derselben eingedenk sein, um die Tampons darnach zu formiren. Martin Saint Ange bedient sich zum Tamponiren einer kleinen Blase, die er an der hintern Nasenöffnung mittelst eines Instruments (von ihm Phiobyon genannt) mit Wasser oder Luft anfüllt. Martin Solon hat hiervon Erfolg gesehen. Miguel d'Amboise versuchte solchen gefahrdrohenden Blutungen *die Compression im Innern* der Nasenhöhle entgegenzusetzen, indem er in

diese ein Stück Darm, das er mit Luft ausdehnte, einbrachte; er glaubte, dass es sich den Erhabenheiten und Vertiefungen der Nasenwände anschmiege und einen gleichförmigen Druck auf alle Theile ausübe.

Die gewöhnlichere Art der Tamponirung ist die hier dargestellte mittelst der Bellocq'schen Sonde. Die, die federnde Sonde einschliessende Röhre wird durch den untern Nasengang in den Schlundkopf geführt mit nach unten gerichtetem Schnabel, die eingeschlossene Sonde nun vorgeschoben, wodurch ihr geöhrtes Ende von hinten durch den *Isthmus faucium* in die Mundhöhle vorspringt. In das Oehr der Sonde leitet man nun von dem geöffneten Munde aus den Faden ein, an dem der einzuführende, aus Charpie gebildete, Tampon befestigt ist, zieht hiernach die Sonde in ihre Scheide zurück und leitet durch Hervorziehen derselben aus der Nasenhöhle den Faden durch diese heraus und den Tampon hindurch zur hintern Nasenöffnung empor.

f. Die Bellocq'sche Sonde mit der sie umgebenden Scheide, durch den untern Nasengang in den Schlundkopf geleitet.

g. Das durch den *Isthmus faucium* von hinten in die Mundhöhle beim Vorschieben der federnden Sonde vorspringende Ende derselben.

h. Der einzuführende Tampon, welcher an einem doppelten Faden befestigt ist, der in das Oehr der Sonde eingeleitet wird.

Figur 4.

Diese Abbildung zeigt den Kopf und Hals von hinten und beleuchtet deshalb den Bau der Hinterhaupt- und Nackengegend.

Gegenden.

A. Hinteres Ende der rechten und linken Hälfte der Scheitelgegend (*Reg. verticis*),

a. Seitliche Grenzen.

b. Hintere Grenze.

B. Oberer hinterer Theil der Schläfengegend (*Reg. temporalis*) beiderseits.

a. Hinterer Theil ihrer obern Grenze.

c. Hintere Grenze.

C. C. Hinterhauptgegend (*Reg. occipitalis*).

b. Obere Grenze.

c. Seitliche Grenzen.

d. Untere Grenze.

C. Cβ. Linke und rechte Hälfte der obern Abtheilung derselben.

e. Untere Grenze derselben.

C. C$\beta\beta$. Linke und rechte Hälfte der untern Abtheilung derselben.

e. Obere Grenze.

D. Dα. Linke und rechte Hälfte der Nackengegend (*Reg. nuchae*).

d. Obere Grenze.

f. Seitliche Grenzen.

g. Untere Grenze.

Die durch die Mitte des Nackens zum Rücken herabsteigende punktirte Linie zeigt die Mitte an, und die beiden seitlichen punktirten Linien sind Fortsetzungen der seitlichen Grenzen der medianen Gegenden des Rückens und sind beim Studium der ganzen Spinalgegend Anhaltspunkte. Dieselben entsprechen bezüglich ihrer Entfernung von einander auch genau den seitlichen Grenzen der vordern Mediangegenden des Rumpfes.

Bau der Gegenden.

Auf der linken Seite sind nach Abtragung der äussern Bedeckungen die oberflächlichen Gebilde des hintern Theils der Scheitelgegend, sowie der Hinterhaupt- und Nackengegend dargestellt. Auf der rechten Seite dagegen sind die tieferen Theile dieser Gegenden zur Anschauung gebracht. Am hintern Theil der Scheitelgegend und in der obern Abtheilung der Hinterhauptgegend bis zur Höhe der *Linea semicircularis superior* des Hinterhauptbeins herab, ist die knöcherne Grundlage weggenommen, um die äussere Hirnhaut mit ihren Blutgefässen und Blutleitern sichtbar zu machen. In der untern Abtheilung der Hinterhauptgegend und in dem obern Theil der Nackengegend sind die oberflächlichen Nackenmuskeln so weit abgetragen worden, als nothwendig war, um das Verhalten der wichtigeren Gefässe und Nerven in der Tiefe sehen zu können.

Oberflächliche Theile der linken Hälfte obiger Gegenden.

1. Durchschnitt der äussern Haut und der subcutanen Fettbindegewebsschichte (Kopfschwarte).
2. Ein Stück der subcutanen Fettbindegewebslage von aussen, *durch Wegnahme* der äussern Haut, blossgelegt.

3. Feinere Gefässäste, welche in derselben sich vertheilen.
4, 5. Tiefste fettlose Schichte, welche auf der *Galea aponeurotica* unmittelbar aufsitzt und an ihrer Oberfläche noch die Grübchen (5) und Zellen zeigt, worin die Fettläppchen der abgetragenen Schichte sassen.
6. Grössere Gefässe, welche in dieser tiefen Schichte verlaufen.
7. Sehnenhaube (*Galea aponeurotica*).
8. Linker Hinterhauptmuskel (*M. occipitalis*).
9. Ursprung desselben von der *Linea semicircularis superior occipitis.*
10. Uebergang in den hintern Theil der Sehnenhaube.
11. Aeusserer Hinterhaupthöcker (*Protuberantia occipitalis externa*).
13. Nackenbinde (*Fascia cervicalis s. nuchae*).
13. Nackentheile des linken Kappenmuskels (*M. cucullaris*).
13′. Ursprung desselben vom Hinterhaupthöcker und dem angrenzenden Theil der obern halbzirkelförmigen Linie des Hinterhauptbeins.
14. Warzenfortsatz (*Process. mastoideus*).
15. Hinterer Randtheil des obern Endes des Kopfnickers (*M. sterno-cleidomastoideus*).
16. Bauschmuskel des Kopfes (*M. splenius capitis*).
17. Bauschmuskel des Halses (*M. splenius colli*).
18. Oberes Ende des zweibäuchigen und durchflochtenen Nackenmuskels (*M. biventer et complexus cervicis*).
19. Hinterhauptarterie (*A. occipitalis*).
20. Ein Faserband, das, von der Nackenbinde abstammend, brückenartig über die Stämme der Hinterhauptgefässe sich da hinwegspannt, wo dieselben unter dem innern Rande des *M. splenius capitis* aus der Tiefe zur Oberfläche hervortauchen.
21. Ein Ast der Hinterhauptarterie, welcher einwärts sich wendet und mehr in der Nähe des Hinterhaupthöckers sich verzweigt.
22. Ein innerer Ast der Hinterhauptarterie, der mehr gerade aufwärts gegen den Scheitel hin sich vertheilt.
23. Ein äusserer Ast derselben Arterie, der mehr aufwärts zum obern Theil der Schläfengegend emporsteigt.
24. Venen des Hinterhauptes, welche durch ihre zahlreichen Verbindungen unter einander ein grobmaschiges Netz bilden, das den Hinterhauptheil des *Rete venosum cranii* darstellt.

25. Verbindungen derselben mit den Venen der Scheitelgegend.
26. Verbindungen mit denen der Schläfengegend.
27—29. Die nach unten aus dem vorigen Venennetze hervorkommende Hinterhauptvenen, welche theils (27) mit der Arterie in die Tiefe dringen (*V. occipital. profund.*), theils (28) in die oberflächlichen Nackenvenen und (29) in die Wurzeln der äussern Drosselvene übergehen (*Vv. occipitales superficiales*).
30. Oberflächliche Nackenvenen (*Vv. subcutaneae cervicis*), welche grösstentheils in die Nackenbinde eingebettet sind.
30′. Verbindung dieser Venen mit den tiefen Nackenvenen.
30″. Eine grosse, aus diesem subcutanen Nackenvenennetze hervorkommende, Vene, welche vorwärts herabsteigt und in die *Vena cervicalis superficialis* oder *V. transversa colli* übergeht.
31. Eine durchschnittene Vene, welche die Venen dieser Seite mit denen der andern verband.
32. Saugadern des Hinterhauptes, welche aus der Scheitel- und Schläfengegend herabkommen und in Drüsen sich einsenken, welche im untern Theil des Hinterhauptes und in der Warzengegend liegen (83).
33. Oberflächliche Saugaderdrüsen des Hinterhauptes (*Glandulae lymphat. occipitales superficiales et mastoideae*), die vorigen Saugadern von oben aufnehmend.
34. Ausführende Gefässe der vorhergehenden Drüsen, welche theils in die oberflächlichen Saugadern des Nackens (35), theils nach vorn in die der Warzen- und seitlichen Halsgegend übergehen, theils aber (34′) auch mit der *Arteria* und *Vena occipitalis profunda* in die Tiefe dringt, um mit den tiefen Nackensaugadern und den tiefen Nackendrüsen sich zu verbinden.
35. Oberflächliche Nackensaugadern (*Vasa lymphatica nuchae superficialia*), welche theils (35′) zu den unter dem Kopfnicker liegenden *Glandulae jugulares profundae*, theils (35″) zu den *Glandulae supraclaviculares* sich begeben, theils aber auch zur seitlichen Rückengegend (Schulterblattgegend) herabsteigen, um mit den, aus dieser kommenden in die Achseldrüsen sich einzusenken.
36. Grosser Hinterhauptnerv (*N. occipitalis major*).
37. *Dessen Zweige* zum Hinterhaupt und hintern Theil des Scheitels.

38. Zweig desselben zum äussern Ohre (*R. auricularis nervi occipital. majoris*).
39. Kleiner Hinterhauptnerv (*N. occipital. minor*).
39′. Anastomose zwischen beiden Hinterhauptnerven.
40. Eine, von der Nackenbinde herrührende, fibröse Brücke, welche dieselbe an der Stelle, wo der Nerv die Fascie durchbricht, zu seinem Schutze über ihn wegbildet.
41. Ohrast desselben (*Ram. auricularis nervi occipitalis minoris*). Es ist selten, dass die Ohräste beider *Nervi occipitales* zugleich vorkommen, wo sie dann auch beide schwach sind; gewöhnlicher besteht nur der eine von beiden, und der andere fehlt sodann, was andeutet, dass beide Nerven in einem gewissen Wechselverhältnisse zu einander stehen, oder, um richtiger mich auszudrücken, die den Ast bildenden Nervenfasern bald in den *N. occipitalis minor*, bald in den *N. occipitalis major* sich legen, um durch diesen sodann zum äussern Ohre geführt zu werden.

Es ist auffallend, dass die Anatomen des beständigen Vorkommens des Ohrastes eines beider Hinterhauptnerven gewöhnlich gar nicht gedenken.

42. Zweige des kleinen Hinterhauptnerven zum hintern Theil der Schläfe (*Ram. temporalis*).
43. Ast des vorhergehenden Nerven (*Ram. occipitalis nervi occipitalis minoris*) zum Hinterhaupt und hintern Theil der Scheitelgegend.
44. Hintere Oberschlüsselbeinnerven (*Nervi supraclaviculares posteriores*).

Tiefe Theile der rechten Hälfte der Hinterhaupt- und Nackengegend.

45. Durchschnitt der äussern Haut.
46. Durchschnitt der subcutanen Fettbindegewebslage nebst dem Durchschnitte der, in ihrer tiefsten Schichte gelegenen, grössern Blutgefässe.
47. Durchschnitt der Sehnenhaube (*Galea aponeurotica*).
48. Durchschnitt der knöchernen Grundlage des hintern Theils der rechten Scheitelgegend und der rechten Hälfte der obern Abtheilung der Hinterhauptgegend, woran man deutlich die Diploë und die äussere und innere Knochentafel unterscheiden kann.

49. Durchschnitt des Hinterhauptbeins in der Höhe des Hinterhaupthöckers und der *Linea semicircularis superior*, woran man die verschiedene Dicke des Knochens sehr gut wahrnimmt.

49′. Durchschnitt der Beinhaut.

50. Aeussere Fläche der äussern Hirnhaut (*Dura mater*), an welcher die unter ihr gelegenen Windungen des hintern Lappens des grossen Hirns ziemlich deutlich erkennbar sind.

51. Arterien und Venen derselben (*Arteriae et Venae meningeae*), welche Zweige der *Arteria et Vena meningea media* sind.

52. Hinteres Ende des obern Längsblutleiters (*Sinus longitudinalis superior*), von oben geöffnet.

53. Oeffnungen der in denselben einmündenden Hirnvenen.

54. Rechter Querblutleiter (*Sinus transversus dexter*), von hinten geöffnet.

55. Stelle, wo der obere Längsblutleiter mit den beiden Querblutleitern zusammenfliesst (*Confluens sinuum s. Torcular Herophili*).

56. Kappenmuskel der rechten Seite (*M. cucullaris*), aus dessen oberem Theil ein Stück herausgeschnitten ist.

56′. Ursprung desselben von dem Hinterhaupthöcker, nahe unterhalb des letzteren abgeschnitten.

56″. Sehniger Ursprung ebendesselben Muskels vom Nackenbande und den Dornfortsätzen der untern Halswirbel.

57. Oberster Theil des Kopfnickers (*M. sternocleidomastoideus*), aus dem gleichfalls ein Stück ausgeschnitten ist.

58. Bauschmuskel des Kopfes (*M. splenius capitis*), aus dem gleichfalls ein Stückchen herausgenommen ist, um die tieferen Theile sichtbar zu machen.

59. Bauschmuskel des Halses (*M. splenius colli*).

60. Nackenwarzenmuskel (*M. trachelomastoideus*), gleich den vorigen durchschnitten.

60′. Dessen oberes abgeschnittenes Ende.

61. Durchschnitte des zweibäuchigen und durchflochtenen Nackenmuskels (*M. biventer et complexus cervicis*).

62. Oberes Ende des Halbdornmuskels des Halses (*M. semispinalis colli*).

63. *Unteres Ende des* untern schrägen Kopfmuskels (*Musc.*

obliquus capitis inferior), aus dem ein kurzes Stück ausgeschnitten wurde, um die unter ihnen liegenden Theile sehen zu können.

63′. Abgeschnittenes oberes Ende desselben Muskels, das am Querfortsatz des Atlas befestigt ist.

64. Grosser hinterer gerader Kopfmuskel (*M. rectus capitis post. major*).

65. Kleiner hinterer gerader Kopfmuskel (*M. rectus capitis post. minor*).

66. Hinterer Höcker des Atlas (*Tuberculum posticum atlantis*).

67. Hinterer Bogen des Atlas (*Arcus post. atlantis*).

68. Dornfortsatz des zweiten Halswirbels (*Proc. spinosus epistrophei*).

69. Bogen des zweiten Halswirbels (*Arcus epistrophei*).

70. Unterster Theil des Warzenfortsatzes (*Proc. mastoideus*).

71. Hinterer Bauch des zweibäuchigen Unterkiefermuskels (*M. biventer maxillae inferioris*).

72. Nackentheil der Hinterhauptarterie (*A. occipitalis*).

73. Faserband, das die Nackenbinde über die Stelle der Arterie brückenartig hinwegspannt, wo sie aus der Tiefe zur Oberfläche sich hervorschlägt.

74. Ein Zweig der Hinterhauptarterie, welcher, häufig vorkommend, den Ansatz des *M. splenius capitis* durchbricht und dann zum Hinterhaupt emporsteigt.

75. Nackenast (*Ram. cervicalis*) der Hinterhauptarterie, zwischen den tiefen Nackenmuskeln sich verbreitend und meistens mit der *Arteria vertebralis* anastomosirend.

76. Ein Ast der *Art. occipitales*, welcher gegen die Mitte des Hinterhauptes schräg einwärts in die Höhe steigt (vgl. 21.).

77. Wirbelarterie (*Art. vertebralis*), zwischen dem Bogen des ersten Halswirbels und dem hintern Rande des grossen Hinterhauptloches liegend, von wo sie sodann in die Schädelhöhle eindringt.

78. Tiefe Hinterhauptvene (*V. occipitalis profunda*), dem Laufe der Arterien folgend und weiter abwärts doppelt, wo sie sodann die Arterie in die Mitte nimmt.

79. Venenäste, welche die vorhergehende Vene sowohl von der Oberfläche des Hinterhauptes, als auch aus der Tiefe dieser Gegend empfängt.

80. Vene, welche die Hinterhauptvene aus dem Warzenloche empfängt (*V. emissaria mastoidea*), vgl. Fig. 5, 9.

81. Verbindung der tiefen Hinterhauptvene mit den tiefen Nackenvenen.

81′. Oberes, mit einer tiefen Nackenvene verbundenes Ende einer Vene, aus der ein Stück herausgeschnitten wurde und welche zwischen dem *M. splenius capitis* und dem *M. complexus cervicis* herabläuft.

81″. Unteres Ende derselben Vene.

82. Tiefe Nackenvenen (*Vv. cervicales profundae*), die vielfach unter einander anastomosirend, den Halstheil des äussern Rückgratgeflechtes (*Plexus venosus spinalis externus*) bilden helfen.

83. Ein grösserer Ast der tiefen Nackenvenen, welcher schräg nach vorn herabsteigt und in die oberflächliche Wirbelvene (*V. vertebralis superficialis*) sich ergiesst.

84—85. Eine ansehnliche, von hinten geöffnete *S*-förmige Vene (*Vena s. Sinus sigmoideus nuchae*) zwischen den Bogen des ersten und zweiten Halswirbels, die sehr viele Verbindungen, sowohl mit den ausserhalb der Wirbel liegenden Venen, als auch mit denen im Kanale der Wirbelsäule eingeht. Ihr oberes Ende ist in zwei Aeste (85) gespalten, die sich unter der *Art. vertebralis* (77) in den Kanal der Wirbelsäule hineinschlagen und hier theils abwärts mit den Venen dieses Kanals, theils aufwärts mit den Hinterhauptblutleitern sich verbinden.

86. Ausmündung mehrerer Venen des Wirbelkanals in den *Sinus sigmoideus*.

87. Tiefe Saugaderdrüsen des Hinterhauptes und Nackens (*Glandulae lymphat. profundae occipitis et nuchae*).

88. Einführende Saugadern (*Vasa inferentia*) derselben, welche theils aus den tiefen Theilen des Hinterhauptes und Nackens, theils aus dem Kanale der Wirbelsäule zu den vorhergehenden Drüsen sich begeben.

88′. Eine Saugader, welche, von den oberflächlichen Theilen der Hinterhauptgegend kommend, die *Arteria* und *Vena occipitalis* in die Tiefe der Gegend begleitet.

89. Ausführende Saugadern (*Vasa efferentia*) obiger Drüsen (87), die nach vorn herab zu den tiefen Halsdrüsen ziehen.

90. Hinterer Ast des ersten Halsnerven, der, unter der *Arteria vertebralis* hervortretend, sich in mehrere, strahlig aus einander weichende Zweige spaltet, von denen
91. ein Zweig zum *M. obliquus capitis superior* emporsteigt,
92. ein anderer Zweig zum *M. rectus capitis post. major et minor* sich begibt, und
93. Ein dritter Zweig, der hier abgeschnitten ist, in den *Musc. biventer cervicis* sich vertheilte.

Die noch übrigen Zweige, welche abwärts gerichtet und kurz abgeschnitten sind, gingen zum *M. obliquus capitis inferior*, *complexus cervicis* etc.

94—97. Hinterer Ast des zweiten Halsnerven, der unter dem *M. obliquus capitis inferior* hervortritt und in folgende Zweige sich theilt, von denen einer (95) sich mit dem hintern Aste des dritten Halsnerven verbindet, zwei andere (96), die kurz abgeschnitten sind, zum *M. complexus* und *biventer cervicis* gehen, und ein dritter (97), von allen der stärkste Zweig, der gleichfalls abgeschnitten ist, den grossen Hinterhauptnerven (*N. occipitalis major*) darstellt (vgl. 36.).

98. Hinterer Ast des dritten Halsnerven.
99. Zweige desselben, welche zu den Nackenmuskeln und zur äussern Haut des Nackens gehen.

Figur 5

erläutert die Diploë der knöchernen Grundlage der rechten Hälfte der Hinterhauptgegend und zeigt namentlich den Verlauf der *Venae diploicae occipitales*. Die äussere Knochentafel wurde mittelst Meisel und Hammer in der ganzen Ausdehnung der Gegend abgetragen; nur in der Richtung der rechten obern halbzirkelförmigen Linie wurde ein schmaler Knochenstreif von derselben erhalten.

a. b. Grenzen.

1. Hinterer Theil des rechten Scheitelbeins.
2. Randtheil des linken Scheitelbeins.
3. Hinteres Ende der Pfeilnaht (*Sutura sagittalis*).
4. Hinterhauptbein (*Os occipitis*).
4′. Aeusserer Hinterhaupthöcker (*Protuberantia occipitalis externa*).

4''. Aeussere Knochentafel (*Tabula externa*), welche in Form eines schmalen Streifens nach der Richtung der obern halbzirkelförmigen Linie erhalten blieb.

5. Lambdanaht (*Sutura lambdoidea*).

6. Warzentheil (*Pars mastoidea*) des Schläfenbeins.

7. Unteres Ende des Warzenfortsatzes (*Proc. mastoideus*).

8. Hinterer Schenkel der Warzennaht (*Sutura mastoidea*).

9. Warzenloch (*Foramen mastoideum*), durch welches die *Vena diploica temporalis posterior* theils nach aussen in die äussere Kopfvene (meistens in die *V. occipitalis profunda*), theils einwärts in den Querblutleiter einmündet.

10. Scheitelloch (*Foramen parietale*) am Hinterhauptwinkel des Scheitelbeins, durch welches gleichfalls eine *Vena diploica* theils nach aussen in die äusseren Schädelvenen, theils nach innen in den obern Längsblutleiter einmündet.

11. Blossgelegte Diploë des Scheitelbeins.

12. Blossgelegte Diploë des Hinterhauptbeins.

13. Diploëvenen (*Venae diploicae*), vielfach unter einander in Verbindung stehend.

14. Stamm der vorigen Venen (*Vena diploica occipitalis*), welcher bis zum untern Theil des Hinterhauptbeins herabläuft, um theils auswärts in die Hinterhauptvene, theils einwärts in den *Sinus occipitalis posterior* sich zu ergiessen. Häufig mündet dieser Venenstamm auch nahe unter dem äussern oder innern Hinterhauptshöcker oder an beiden zugleich in die nahe gelegenen Venen und Blutleiter.

15. Ende der *Vena diploica temporalis posterior*, mit der *Vena diploica occipitalis* durch eine starke Anastomose in Verbindung stehend.

16. Ausmündung derselben am Warzenloche.

Figur 6.

Diese Abbildung dient zur Ergänzung der Figur 4. bezüglich der Lage und des Laufes des tief gelegenen Anfangstheils der Hinterhauptarterie. Aus dem obern Theil des Kopfnickers, des *M. splenius capitis* und *cucullaris* wurden Stücke herausgeschnitten, um den Lauf der unter diesen *wegziehenden Arterie* deutlich zu sehen.

1. Knorpel des äussern Ohres (*Cartilago auriculae*).
2. Ohrspeicheldrüse (*Gl. parotis*).
3. Hinterer Bauch des zweibäuchigen Unterkiefermuskels (*M. biventer maxillae inferioris*).
4. Kopfnicker (*M. sternocleidomastoideus*).
4′. Oberes Ende desselben.
5. Kappenmuskel (*M. cucullaris*).
5′. Ursprung desselben am Hinterhauptshöcker und seitlich davon an der obern halbzirkelförmigen Linie.
6. Bauschmuskel des Kopfes (*M. splenius capitis*).
6′. Dessen oberes durchschnittenes Ende.
7. Unterer Theil des Warzenfortsatzes (*Process. mastoideus*).
8. Nackenwarzenmuskel (*M. trachelomastoideus*).
9. Durchflochtener und zweibäuchiger Nackenmuskel (*M. complexus et biventer cervicis*).
10. Oberer schräger Kopfmuskel (*M. obliquus capitis superior*).
11. Unterer schräger Kopfmuskel (*M. obliquus capitis inferior*).
11′. Querfortsatz des ersten Halswirbels (*Process. transversus atlantis*).
12. Bauschmuskel des Halses (*M. splenius colli*).
13. Heber des Schulterblattwinkels (*M. levator anguli scapulae*).
14. Mittlerer Rippenhalter (*M. scalenus medius*).
15. Oberes Ende der gemeinsamen Kopfarterie (*A. carotis communis*).
16. Innere Kopfarterie (*A. carotis interna*).
17. Aeussere Kopfarterie (*A. carotis externa*).
18. Ast zum Kopfnicker, den arteriösen Halter um den *N. hypoglossus* (*Retinaculum arteriosum nervi hypoglossi*) bildend.
19. Zungenmuskelnerv (*N. hypoglossus*).
20. Hinterhauptarterie (*A. occipitalis*).
21. Abgeschnittener Ast zum Kopfnicker, eine Ergänzung des obigen (18.) Retinaculums bildend. Kommt oft vor.
22. Nackenast (*Ram. cervicalis*) der Hinterhauptarterie.
23. Ein Ast, der in den Hinterhauptsursprung des Kappenmuskels und den Ansatztheil des durchflochtenen und zweibäuchigen Nackenmuskels, überhaupt in der Umgebung des äussern Hinterhaupthöckers, sich vertheilt.

24. Ein ähnlicher Ast, der oberhalb des Hinterhaupthöckers und der obern, halbzirkelförmigen Linie sich ausbreitet, und mit dem vorhergehenden auch anastomosirt.

25. Zweige, welche theilweise den Ansatz des *M. splenius capitis* durchbohrend, oberhalb desselben am Hinterhaupt sich vertheilen und mit dem Hinterhauptzweig (27) der hintern Ohrarterie anastomosiren.

26. Hintere Ohrarterie (*A. auricularis posterior*).

27. Hinterhauptast (*Ram. occipitalis arteriae auricular. posterioris*), mit Zweigen (25) der Hinterhauptarterie anastomosirend. Wird der tief liegende Anfangstheil der Hinterhauptarterie durch irgend welche Einwirkungen schwer durchgängig oder gar ganz unwegsam, so geht das Blut sodann durch diese Anastomose zum obern Theil derselben, wodurch letztere so sehr sich erweitert, dass sie nun den Stamm der Hinterhauptarterie darstellt, während die normale Arterie in solchen Fällen entweder sehr klein wird oder selbst ganz schwindet. Aus dieser Umwandlung berührter Arterie bildet sich die Abweichung des oberflächlichen Laufes der Hinterhauptarterie über den Ursprung des Kopfnickers. (Vergl. Taf. III. Figur 3.).

28. Zweig der hintern Ohrarterie zum untern Theil des äussern Ohres.

29. Durchbohrender Zweig (*Ram. perforans*) der hintern Ohrarterie, an der vordern Ohrfläche, besonders in der *Concha auriculae* sich vertheilend.

VI. Tafel.

Figur 1.

Diese Figur stellt den Bau der beiderseitigen Augengegenden und der Nasengegend auf dem Horizontaldurchschnitt dar. In der linken Augengegend sind die Arterien, Venen, Nerven, Muskeln, der Augapfel und die Thränendrüse in der Lage dargestellt, wie dieselben nach Wegnahme der Decke der Augenhöhle zu Gesicht kommen. In der rechten Augengegend dagegen sieht man den Augapfel mit seinen Muskeln und Fascien, so wie die Thränendrüse und das obere Augenlid sämmtlich im Horizontal-

durchschnitt; besonders ist hier die Anordnung der Fascien der Augenhöhle und deren Verbindungen mit nachbarlichen fibrösen Häuten, was praktisch so wichtig ist, beleuchtet.

Linke Augengegend.

1. Aeussere Haut mit der subcutanen Fettbindegewebsschichte des Supraorbitaltheils der Augengegend.
2—3. Aeussere Wand der Augenhöhle (*Paries externus orbitae*).
2. Durchschnitt des grossen Flügels des Keilbeins (*Ala major oss. sphenoidei*).
2′. Dessen Hirnfläche (*Superficies cerebralis*).
2″. Obere Augenhöhlenspalte (*Fissura orbitalis superior*).
3. Stirnfortsatz des Jochbeins (*Process. frontalis oss. zygomatici*). auf dem Querdurchschnitt.
4. Innere Wand der Augenhöhle (*Paries internus orbitae*), vorzugsweise von der Papierplatte des Siebbeins gebildet.
5. Beinhaut (*Periorbita*), wovon die vorhergehende bekleidet ist.
6. Verbindung derselben mit der Faserscheide des Sehnerven.
7. Fortsetzung ebenderselben nach vorn in die Beinhaut der äussern Nase.
8. Oberer schräger Augenmuskel (*M. obliquus oculi superior*).
9. Sehne desselben.
10. Faserknorpelrolle (*Trochlea*), durch welche diese Sehne verläuft.
11. Hinteres Ende des Hebers des obern Augenlides (*M. levator palpebrae superioris*), dessen Mittelstück, um die tiefen Theile sichtbar zu machen, herausgeschnitten ist.
12. Abgeschnittenes vorderes Ende desselben Muskels.
13. Durchschnitt des vordern Endes des mit seinem übrigen Theil gleichfalls abgetragenen obern graden Augenmuskels (*M. rectus oculi superior*).
14. Innerer grader Augenmuskel (*M. rectus oculi internus*).
15. Aeusserer grader Augenmuskel (*M. rectus oculi externus*).
16. Thränendrüse (*Gland. lacrymalis*).
17. Augapfel (*Bulbus oculi*).
18. Innere Kopfarterie (*Carotis interna*), da, wo sie zur untern Fläche des Gehirns sich schlug, abgeschnitten.

19. Augenarterie (*Art. ophthalmica*), die mit dem Sehnerven, an dessen äussern Seite liegend, durch das *Foramen opticum* in die Augenhöhle eintritt, in geschlängeltem Laufe über denselben einwärts zieht, an der innern Augenhöhlenwand vorwärts läuft und dann unter der Rolle des oberen schrägen Augenmuskels aus der Augenhöhle vorn hinaustritt.

19'. Vorderer Theil derselben unter dem *M. obliquus superior* und dessen Stelle vorwärts laufend, um über dem innern Augenwinkel die Augenhöhle zu verlassen und an der Stirn, Nase und an den Augenlidern sich zu vertheilen.

20. Thränendrüsenarterie (*Art. lacrymalis*), theils an die Thränendrüse und das äussere Ende der Augenlider, theils an den *Musc. rectus externus* ihre Zweige sendend.

21. Oberaugenhöhlenarterien (*Art. supraorbitalis*), an ihrem Ursprung abgeschnitten.

22. Vorderer Theil derselben Arterie, zu der tiefen Schichte der Weichtheile der Stirn sich verbreitend.

23. Hintere Ciliararterien (*Arteriae ciliares posticae*).

24. Ast (*Ram. muscularis*) zum obern schrägen Augenmuskel.

25. Hirnaugenvene (*V. ophthalmica cerebralis*), die über dem innern Augenwinkel durch den Zusammenfluss mehrerer Venen, besonders der Stirne, der Augenlider und des Nasenrückens, entsteht, unter der Rolle des obern schrägen Augenmuskels in die Augenhöhle eindringt, und in gewundenem Laufe durch diese rückwärts zur obern Augenhöhlenspalte zieht, um in den *Sinus cavernosus* sich zu ergiessen.

26. Stirnvene (*V. frontalis*), da abgeschnitten, wo sie sich in die *Vena ophthalmica* ergiesst.

27. Quere Oberaugenhöhlenvene (*V. supraorbitalis transversa s. marginalis*) am äussern Ende abgeschnitten.

28. Vene des Oberaugenhöhlenloches (*V. foraminis supraorbitalis*), die vorwärts mit der vorhergehenden, rückwärts aber mit der Augenvene in Verbindung steht. Ihr in letztere übergehendes hinteres Ende ist abgeschnitten.

29. Ciliarvenen (*Vv. ciliares*), die theils in den Stamm der Augenvene, theils in die Thränendrüsenvene sich ergiessen.

30. Innere Augenmuskelvene, vom *M. obliquus superior* und *rectus internus* kommend.
31. Abgeschnittene obere Muskelvene, vom *M. rectus superior* und dem *Levator palpebrae superioris* kommend.
32. Thränendrüsenvene (*V. lacrymalis*).
33. Aeussere Augenmuskelvene vom *M. rectus externus* ihre Wurzeln empfangend.
34. Ciliarnerven (*Nn. ciliares*).
35. Erster Ast des *N. trigeminus*.
36. Thränendrüsennerv (*N. lacrymalis*).
37. Stirnnerv (*N. frontalis*) wovon ein Stück herausgeschnitten ist, um die tiefern Theile besser sichtbar zu machen.
38. Desselben Nerven vorderes Ende, das in einen innern und äussern Ast sich zu spalten pflegt, nämlich in:
39. Den Oberrollnerven (*N. supratrochlearis*) und
40. Den Oberaugenhöhlen- oder grossen Stirnnerven (*N. supraorbitalis s. frontalis major*).

Bisweilen spaltet sich der Oberrollnerv, wie es auch hier der Fall ist, wieder in zwei Aeste, von denen man dann den innern vorzüglich *N. supratrochlearis*, den äussern dagegen *N. frontalis minor* nennt.

41. Nasenciliarnerv (*N. nasociliaris*).
42. Siebbeinnerv (*N. ethmoidalis*).
43. Unterrollennerv (*N. infratrochlearis*).
44. Rollmuskelnerv (*N. trochlearis s. quartus*).
45. Linker Sehnerv (*N. opticus*).
46. Dessen Hirnstück (*Pars cerebralis s. Tractus opticus*).
47. Hirnstück des anderseitigen Sehnerven.
48. Vereinigung und Durchkreuzung der beiden Sehnerven (*Chiasma nervorum opticorum*).
49. Rechter Sehnerv.
50. Sattelhöcker (*Tuber ephippii*).

Rechte Augengegend.

51. Innere Augenhöhlenwand.
52—53. Aeussere Augenhöhlenwand.
52. Stirnfortsatz des Jochbeins.
52′. Grosser Flügel des Keilbeins.

52″. Dessen Schläfenfläche.

52‴. Dessen Hirnfläche.

53. Obere Augenhöhlenspalte.

54. Kleiner Flügel des Keilbeins (*Ala minor oss. sphenoidei*).

55. Eingang des Sehloches (*Foramen opticum*).

56. Beinhaut der äussern Wand der Augenhöhle.

57. Verbindung dieser mit der äussern Hirnhaut.

58. Verbindung ebenderselben mit der Beinhaut des Antlitzes.

59. Beinhaut der innern Wand der Augenhöhle.

60. Verbindung derselben mit der Faserscheide des Sehnerven.

61. Verbindung ebenderselben mit der Beinhaut der äussern Nase.

62. Innerer grader Augenmuskel (*M. rect. internus*).

63. Aeusserer grader Augenmuskel (*M. rect. externus*).

64. Kegelförmiger Raum zwischen den graden Augenmuskeln, der von Gefässen und Nerven durchzogen und besonders von Fett ausgefüllt wird.

65. Durchschnitt der Thränendrüse.

66—71. Augenmuskelbinde (*Fascia musculorum oculi*), die sich an jedem Muskel in zwei Blätter spaltet, welche die Muskeln scheidenförmig zwischen sich nehmen.

66. Aeusseres Blatt dieser Fascie.

67. Verbindung mit der Beinhaut der Augenhöhle und mit der Faserscheide des Sehnerven.

68. Verbindung des vordern Endes dieser Fascie, einerseits mit der Augenliderbinde und andererseits mit der unter der Bindehaut des Augapfels liegenden Bindegewebsschichte.

69. Inneres oder tiefes Blatt der Augenmuskelbinde.

70. Verbindung desselben mit der Scheide des Sehnerven.

71. Verbindung ebendesselben Blattes mit der Augapfelbinde.

72. Augapfelbinde (*Fascia bulbi oculi*), den Augapfel kapselartig umfassend.

73. Hinteres Ende derselben, um den Sehnerven einen Ausschnitt lassend, durch welchen die Ciliargefässe und Ciliarnerven zum Augapfel treten.

74. Faserscheide des Sehnerven (*Vagina nervi optici*) von einer Fortsetzung der äussern Hirnhaut gebildet.

75. *Verbindung* derselben mit der Faserhaut des Auges.

76. Sehnerv (*N. opticus*).
77. Stelle, wo dieser in die Nervenhaut des Auges übergeht.
78. Faserhaut des Auges (*Tun. sclerotica*).
79. Oeffnung derselben (*Foramen scleroticae*) für den Durchgang des Sehnerven.
80. Nervenhaut (*Tun. nervea*), nebst der Glashaut (*Tun. hyaloidea*) des Auges.
81. Glaskörper (*Corp. vitreum*).
82. Krystalllinse (*Lens crystalina*) nebst ihrer Kapsel.
83. Petit'scher Kanal (*Canalis Petiti*).
84. Regenbogenhaut (*Iris*) mit der Pupille (*Pupilla*), den Raum zwischen Cornea und Linse in die s. g. vordere und hintere Augenkammer scheidend.
85. Hornhaut (*Tun. cornea*).
86. Bindehaut des Augapfels (*Tun. conjunctiva bulbi*), die Cornea und Sclerotica vorn überziehend.
87. Augenliderbindehaut (*Tun. conjunctiva palpebrarum*).
88. Oberer Augenlidknorpel (*Tarsus superior*).
89. Muskelschichte des obern Augenlides.
90. Aeussere Haut, nebst der subcutanen Bindegewebslage desselben.

Nasengegend.

91. Oberer von der senkrechten Platte des Siebbeins gebildeter Theil der Nasenscheidewand.
92. Siebbeinzellen (*Cellulae ethmoidales*) nebst der sie auskleidenden Schleimhaut.
93. Nasenbeine (*Ossa nasalia*).
94. Nasen- oder Stirnfortsatz der beiden Oberkieferbeine.
95. Beinhaut der äussern Nase.
96. Rechter und linker gemeinschaftlicher Heber der Oberlippe und des Nasenflügels.
97. Nasenportion des Stirnmuskels (*M. procerus s. dorsalis nasi*).
98. Aeussere Haut, nebst der subcutanen Fettbindegewebsschichte.

Figur 2

zeigt die Augengegend der rechten Seite im senkrechten Durchschnitt.

1. Dach oder Decke der Augenhöhle.
2. Stirnhöhle (*Sinus frontalis*).
3. Oberaugenhöhlenrand (*Margo supraorbitalis*).
4. Unteraugenhöhlenrand (*Marg. infraorbitalis*).
5. Durchschnitt des Unteraugenhöhlenkanals (*Canalis infraorbitalis*) an der untern Wand der Augenhöhle.
6. Geöffnete Kieferhöhle (*Antrum maxillare s. Highmori*).
7. Schleimhaut derselben.
8. Beinhaut, das Oberkieferbein von aussen bekleidend.
9. Beinhaut des *Canalis infraorbitalis*.
10. Unteraugenhöhlennerv (*N. infraorbitalis*).
11. Beinhaut der untern Wand der Augenhöhle.
11'. Beinhaut der Decke der Orbita.
12. Beinhaut des Stirnbeins.
13. Uebergang dieser in die vorhergehende.
14. Verbindung der Beinhaut der obern Wand der Augenhöhle mit der Faserscheide des Sehnerven.
15. Verbindung der Beinhaut der untern Augenhöhlenwand mit der Scheide des Sehnerven und mit der äussern Hirnhaut.
16. Ein Canal, den die *Dura mater* da, wo sie sich durch die obere Augenhöhlenspalte in die Orbita hineinschlägt, für den *N. oculomatorius* bildet.
17. Stelle, wo die Sehnervenscheide von der *Dura mater* abgeht.
18. Durchschnitt des grossen Flügels des Keilbeins.
18'. Rundes Loch (*Foramen rotundum*) auf dem Durchschnitt.
19. Flügelförmiger Fortsatz des Keilbeins (*Processus pterygoideus oss. phenoidei*).
20. Heber des obern Augenlides (*M. levator palpebrae superioris*).
21. Oberer gerader Augenmuskel (*M. rect. oculi super.*).
22. Unterer gerader Augenmuskel (*M. rect. oculi infer.*).
23. Unterer schräger Augenmuskel (*M. obliquus oculi infer.*).

24—25. Augenmuskelbinde (*Fascia musculorum oculi*), die einzelnen Muskeln scheidenartig umgebend.

24. Aeusseres Blatt dieser Scheiden.

25. Inneres oder tiefes Blatt derselben.
26. Augenarterie (*Art. ophthalmica*), durchschnitten.
27. Untere Muskelarterie (*Ram. s. Art. muscularis infer.*).
28. Eine Ciliararterie.
29. Augenvene (*Vena ophthalmica cerebralis*).
30. Unterer Muskelast derselben (*V. muscularis infer.*).
31. Ciliarnerven (*Nn. ciliares*).
32. Durchschnittener Nasenaugennerv (*N. nasociliaris*).
33. Stirnast des N. trigeminus (*Ram. s. Nerv. frontalis*).
34. Gemeinsamer Augenmuskelnerv (*N. oculomotorius*), durchschnitten.
35. Sehnerv (*N. opticus*).
36. Faserscheide desselben (*Vagina fibrosa nervi optici*).
37. Verbindung derselben mit der Faserhaut des Auges.
38. Kegelförmiger Augenmuskelraum, mit Gefässen, Nerven und Fett ausgefüllt.
39. Augapfelbinde (*Fascia bulbi oculi*).
40. Verbindung ihres vordern Theils mit dem inneren Blatte der Augenmuskelbinde.
41. Faserhaut des Auges (*Tunica sclerotica*).
42. Gefässhaut (*Tunica chorioidea*),
43. Nervenhaut (*Tunica nervea s. retina*) mit der Glashaut (*Membr. hyaloidea*).
44. Glaskörper (*Corpus vitreum*).
45. Petit'scher Kanal (*Canalis Petiti*).
46. Krystalllinse (*Lens crystallina*) mit der sie umschliessenden Kapsel (*Capsula lentis*)
47. Regenbogenhaut (*Iris*), den Raum zwischen Cornea und Linse in die vordere und hintere Augenkammer sondernd.
48. Hornhaut (*Tunica cornea*).
49. Bindehaut des Augapfels (*Tun. conjunctiva bulbi*), die Hornhaut und vordern Theil der Sclerotica vorn bekleidend.
49'. Uebergang derselben in die Bindehaut der Augenlider.
50. Kreisblutleiter der Iris (*Circulus venosus iridis s. Sinus circularis Hovii*).
51. Bindehaut der Augenlider (*Tunica conjunctiva palpebrarum*).
52. Knorpel des obern Augenlides (Tarsus superior).

53. Knorpel des untern Augenlides (*Tarsus inferior*).
54. Durchschnitt des Arterienbogens am obern Augenlidrande (*Arcus tarseus superior*).
55. Dessgleichen am untern Augenlidrande (*Arcus tarseus inferior*).
56. Durchschnitt einer am obern Rande des *Tarsus superior* liegenden kleinen Arterie.
57. Augenliderbinde (*Fascia palpebralis*), eine verdichtete Bindegewebsschichte darstellend, die unter dem *Musculus orbicularis palpebrarum* ausgebreitet ist.
58. Verbindung derselben mit der Beinhaut am Oberaugenhöhlenrande.
59. Verbindung ebenderselben mit der Beinhaut der Antlitzfläche des Oberkieferbeins.
60. Durchschnitt der *Vena supraorbitalis transversa.*
61. Augenliderschliesser (*M. orbicularis palpebrarum*).
62. Aeussere Haut und subcutane Schichte der Augenlider, der Wange und des untersten Theils der Stirne.

Figur 3.

Diese stellt einen senkrechten Durchschnitt des Augapfels und der Augenlider dreifach vergrössert dar.

1. Aeussere Haut der Augenlider.
2. Aeussere Haut des untersten Theils der Stirne und vom obern Theil der Wange.
2′. Subcutane Fettbindegewebsschichte der Wange.
3. Desgleichen des untern Theils der Stirne.
4. Muskelschichte (*M. orbicularis palpebrarum*) des obern und untern Augenlides.
5. Knorpel des obern Augenlides (*Tarsus superior*).
6. Knorpel des untern Augenlides (*Tarsus inferior*).
7. Bindehaut der Augenlider (*Tunica conjunctiva palpebrarum*).
8. Uebergang derselben zur Bindehaut des Augapfels.
9, 9′. Bindehaut des Augapfels (*T. conjunctiva bulbi oculi*).
9. Bindehaut der Hornhaut, Bindehautplättchen der Hornhaut (*T. conjunctiva corneae*).
9′. Bindehaut der Faserhaut (*T. conjunctiva scleroticae*).
10. *Oberer gerader* Augenmuskel (*M. rectus oculi superior*).

11. Unterer gerader Augenmuskel (*M. rectus inferior*).
12. Sehnerv (*N. opticus*).
12′. Dessen verdünntes, die Sclerotica und Chorioidea durchbohrendes, Ende, das zur Nervenhaut des Auges sich entfaltet. In die Höhle des Augapfels bildet dasselbe eine schwache Vorragung, welche man die Sehnervenwarze (*Pupilla nervi optici*) zu bezeichnen pflegt.
13. Faserscheide des Sehnerven (*Vagina fibrosa nervi optici*).
14. Verbindung derselben mit der Faserhaut des Auges.
15. Faserhaut des Auges (*Tunica sclerotica*).
15′. Deren Verbindung mit der Hornhaut (16).
15″. Oeffnung (*Foramen scleroticae*) für den Durchgang des Sehnerven.
16. Hornhaut des Auges (*Tunica cornea*).
17. Descemet'sche Haut, auch Wasserhaut (*Membrana Descemeti s. humoris aquei*).
18. Regenbogenhaut (*Iris*), den, mit der wässerigen Augenfeuchtigkeit (*Humor aqueus*) erfüllten, Raum zwischen der hinteren Fläche der Hornhaut und der vordern der Linsenkapsel in zwei Abtheilungen, die s. g. Augenkammern (*Camerae oculi*) scheidend.
18′. Sehloch, Pupille, Kindchen (*Pupilla*).
18″. Kreisblutleiter der Regenbogenhaut (*Sinus circularis s. Circulus venosus iridis*).
19. Vordere Augenkammer (*Camera oculi anterior*), vorn von der hintern Fläche der Hornhaut (Descemet'sche Haut) und hinten von der vordern Fläche der Iris begrenzt.
20. Hintere Augenkammer (*Camera oculi posterior*), vorn von der mit schwarzem Pigment belegten und feinstrahligen hintern Fläche der Regenbogenhaut (*Membrana uvea*), hinten von der vordern Fläche der Linsenkapsel gebildet.

Beide Kammern stehen durch die Pupille mit einander in Verbindung; nur beim Foetus, so lange nämlich die Pupillarmembran besteht, sind sie ganz geschieden. In die hintere Augenkammer ragen von der Seite auch noch die vordern Enden der Ciliarfortsätze herein.

21. Gefässhaut des Auges (*Tunica chorioidea*).

21′. Schwarze Pigmentschichte (*Pigmentum nigrum*), an der ganzen Innenfläche derselben ausgebreitet und durch die punktirte Linie angedeutet.

21″. Hinteres Ende der Gefässhaut, vom Sehnerv durchbohrt (*Foramen chorioideae*).

22—22″. Vorderes Ende der Gefässhaut, das an der Aussenfläche das s. g. Ciliarband (*Lig. ciliare*) oder den Spannmuskel der Gefässhaut (*M. tensor chorioidei*) trägt und mit der Innenfläche des vordern Endes der Sclerotica verbunden ist, — an der Innenfläche den, einen Kreis von grösseren und kleineren Falten (22′) darstellenden, Strahlenkörper (22′, 22″) (*Corpus ciliare*) bildet, dessen einzelne Strahlen — Strahlenfortsätze (*Processus s. Plicae ciliares*) — mit entsprechenden strahligen Falten des vordern Endes der Nerven- und Glashaut (*Pars ciliaris retinae et hyaloideae*) innig zusammengreifen und dadurch die Häute an ihren vordern Enden fest mit einander verbinden.

22′—22″. Strahlenkörper (*Corpus ciliare s. Pars ciliaris chorioideae*).

22′. Strahlenfortsätze (*Processus ciliares*), deren vordere Enden in die hintere Augenkammer hineinragen.

22″. Gezähnelter Rand (*Ora serrata chorioideae*), welcher das hintere Ende des Strahlenkörpers bezeichnet.

23. Nervenhaut des Auges, auch Netzhaut (*Tunica nervea s. retina*).

23′. Deren verdünnter vorderer gefalteter Theil (*Pars ciliaris retinae*), dem die eigentlichen Nervenelemente der Netzhaut abgehen und welcher, die Innenfläche des Strahlenkörpers genau bekleidend, mit seinen dadurch entstehenden Falten innig mit denen des letzteren zusammengreift. An der Stelle, wo dieser gefaltete Theil beginnt und die Nervenelemente aufhören, findet sich auch, wie am Anfang des *Corpus ciliare*, ein gezähnelter Rand (*Ora serrata retinae*).

24. Glashaut (*Membrana hyaloidea*).

24′. Deren vorderer, gefalteter Theil (*Pars ciliaris hyaloideae*), gewöhnlich Strahlenplättchen (*Zonula ciliaris s. Zinnii*) genannt.

24″. Zwei Blätter, in welche derselbe sich nach vorn zu spaltet und *welche gegen die* Linsenkapsel, mit deren vorderer und hinterer

Fläche sie sich verbinden, auseinander weichen, und dadurch einen, mit einer hellen Flüssigkeit gefüllten, dreieckigen Kanal (25) bilden.

25. Petit'scher Kanal (*Canalis Petiti*).
26. Raum, der vom Glaskörper (*Corpus vitreum*) eingenommen wird.
27. Linsenkapsel (*Capsula lentis*), deren vordere, mehr abgeflachte Fläche in die hintere Augenkammer sieht, während ihre hintere in den vordern Theil des Glaskörpers eingesenkt ist (*Fossa hyaloidea*) und auf's innigste mit demselben, d. h. mit der Glashaut, verwachsen ist.
28. Krystalllinse (*Lens crystallina*) des Auges, die sie umgebende Kapsel ganz ausfüllend.

Figur 4.

Auf dieser Abbildung ist die rechte Augenhöhle von der Seite geöffnet und sind sämmtliche Muskeln des Augapfels dargestellt.

1. Durchschnitt des Daches der Augenhöhle.
1'. *Processus clinoideus anterior* des Keilbeins.
2. Oberaugenhöhlenrand.
3. Stirnhöhle, in das Orbitaldach hinein sich erstreckend.
4. Untere Wand der Augenhöhle.
5. Eingang des Unteraugenhöhlenkanals mit dem abgeschnittenen *Nervus infraorbitalis*.
6. Geöffnete Kieferhöhle.
6'. Schläfenfläche des Körpers des Oberkieferbeins.
7. Durchschnitt der Wurzel des grossen Flügels des Keilbeins.
8. Rundes Loch desselben (*Foramen rotundum*).
9. Eiförmiges Loch (*Foramen ovale*).
10. Obere Augenhöhlenspalte (*Fiss. orbitalis superior*)
11. Aeussere Platte des flügelförmigen Fortsatzes des Keilbeins (*Process. pterygoideus oss sphenoidei*).
12. Tiefe Keilbeinspalte (*Fissura sphenomaxillaris*), den äussern Zugang zur Gaumenkeilbeingrube (*Fossa sphenopalatina*) bildend.
13. Innere Kopfarterie (*Carotis interna*).
14. Dreigetheilter oder fünfter Hirnnerv (*N. trigeminus s. quintus*).

15. Halbmondförmiger Knoten desselben (*Ganglion semilunare s. Gaseri*).
16. Erster Ast (*Ram. I. s. ophthalmicus*) des dreigetheilten Hirnnerven.
17. Zweiter Ast (*Ramus II. s. maxillaris superior*) desselben Nerven.
18. Dritter Ast (*Ramus III. s. maxillaris inferior*) ebendesselben Nerven.
19. Sehnerv (*N. opticus*).
20. Ursprungstheil des abgeschnittenen Hebers des obern Augenlides (*M. levator palpebrae superioris*).
21. Oberer schräger Augenmuskel (*M. obliquus oculi superior*).
21'. Dessen Sehne.
22. Knorpelrolle, durch welche die vorhergehende läuft.
23. Unterer schräger Augenmuskel (*M. obliquus oculi inferior*).
24. Oberer gerader Augenmuskel (*M. rectus oculi superior*).
25. Aeusserer gerader Augenmuskel (*M. rect. oculi externus s. abducens*).
26. Unterer gerader Augenmuskel (*M. rect. oculi inferior*).
27. Innerer gerader Augenmuskel (*M. rect. oculi internus*).
27'. Gemeinsamer Ursprung dieser Muskeln von der Scheide des Sehnerven und von einem Fortsatze, den die *Dura mater* durch die obere Augenhöhlenspalte hereinsendet.
28. Augapfel (*Bulbus oculi*).
29. Bindehaut des Augapfels (*Tunica conjunctiva bulbi*).
30. Uebergang derselben zur Augenliderbindehaut.
31—32. Bindehaut der Augenlider (*Tunica conjunctiva palpebrarum*).
31. Bindehaut des untern Augenlides.
32. Bindehaut des obern Augenlides.
33. Knorpel des obern und untern Augenlides (*Tarsus superior et inferior*).
34. Muskelschichte der Augenlider, vom Augenliderschliesser (*M. orbicularis palpebrarum*) gebildet.
35. Aeussere Haut der Augenlider mit der sehr dünnen subcutanen *Bindegewebsschichte*.

Figur 5.

Hier wurden die Augenlider nebst den Weichtheilen in der nächsten Umgebung der vordern Oeffnung der Augenhöhle ganz entfernt, um die Lage der hinter denselben liegenden Theile, wie namentlich die des Augapfels und der Ansätze seiner Muskeln, sowie der Thränendrüse und des Thränensackes gehörig sehen zu können.

1—3. Vorderer Umfang des Augapfels (*Bulbus oculi*).

1. Vorderer Theil der Faserhaut (*T. sclerotica*).

2—3. Hornhaut (*T. cornea*), durch welche man die Regenbogenhaut (*Iris*) und die Pupille (*Pupilla*) sehen kann.

4. Ansatz des innern geraden Augenmuskels (*M. rectus oculi internus*), $2\frac{1}{4}-2\frac{1}{2}'''$ vom Rande der Hornhaut entfernt.

5. Ansatz des untern geraden Augenmuskels (*M. rect. infer.*), $3'''$ vom Hornhautrande.

6. Ansatz des äussern geraden Augenmuskels (*M. rect. externus s. abducens*), $3\frac{1}{4}—3\frac{1}{2}'''$ vom Rande der Hornhaut entfernt.

7. Ansatz des obern geraden Augenmuskels (*M. rect. sup.*), $3\frac{1}{3}-3\frac{1}{2}'''$ von den Hornhautenden entfernt.

8. Unterer schräger Augenmuskel (*M. obliquus inferior*).

9. Vorderes Ende und Sehne des obern schrägen Augenmuskels (*M. obliquus superior*).

10. Knorpelrolle (*Trochlea*), durch welche die vorhergehende läuft.

11. Vorderes abgeschnittenes Ende des Hebers des obern Augenlides (*M. levator palpebrae superior*).

12. Obere Thränendrüse (*Glandula lacrymalis*).

13. Thränensack (*Saccus lacrymalis*), von vorn geöffnet.

13′. Dessen oberes blindes Ende, das über dem innern Augenliderbande vorsteht.

14. Inneres Augenliderband (*Lig. palpebrale internum*), quer vor dem Thränensacke liegend.

14′. Ansatz desselben an die hier abgeschnittenen Enden der beiden Augenlidknorpel. Die vor dem Augapfel weggezogenen punktirten Linien sollen die Umrisse der beiden weggenommenen Augenlidknorpel andeuten, wodurch das Verhältniss der Augenliderbänder zu diesen leichter verständlich werden wird.

15. Noch ein kleiner Theil der im innern Augenwinkel liegenden Thränenrunkel.
16. Abgeschnittenes äusseres Augenliderband (*Lig. palpebrale externum*).

Figur 6 und 7.

(Nach Bourgery, a. a. O. Tom. VII. Pl. A. Fig. 7 u. 10.)

Diese beiden Abbildungen geben Darstellungen von verschiedenen Formen des Schielens (*Strabismus*), was durch eine abnorme Richtung entweder beider Augenaxen oder nur der des einen Auges bedingt ist und Unvermögen, mit beiden Augen denselben Gegenstand zu sehen, zur Folge hat. Diese fehlerhafte Stellung eines oder beider Augen ist stets die Folge einer Verkürzung des Muskels, welcher an derjenigen Seite des Auges liegt, nach welcher die fehlerhafte Richtung desselben besteht. Eine Heilung dieses Uebels, wenn es namentlich in stärkerem Grade ausgebildet ist und schon lange besteht, ist nur möglich mittelst der Durchschneidung der verkürzten Augenmuskeln (*Myotomia ocularis*).

Fig. 6. stellt diejenige Form des Schielens dar, bei welcher die Axen beider Augen eine divergirende Stellung haben (*Strabismus divergens*), bedingt durch die Verkürzung der beiderseitigen *Musculi recti oculi externi.*

Fig. 7 zeigt die andere, gewöhnlichere Form von Schielen, wobei die Axen beider Augen zu stark convergiren (*Strabismus convergens*), bedingt durch Verkürzung des *Musculus rectus oculi internus* beider Augen.

Figur 8—11.

Diese Figuren beleuchten die Operation der Augenmuskeldurchschneidung beim Schielen (*Myotomia ocularis*). Diese Operation wird entweder in der Art ausgeführt, dass man mittelst Durchschneidung der Bindehaut das vordere Ende der betreffenden Muskeln blosslegt und dann dasselbe durchschneidet, — oder dass man auf subcutane Weise die Trennung der Muskeln (subconjunctivale Muskeldurchschneidung) vornimmt.

Das erstere Verfahren wurde, nachdem Stromeyer im Jahr 1838 *auf die* Anwendbarkeit dieser Operation beim Schielen hingewiesen hatte, *von Dieffenbach zuerst* in Ausführung und zur allgemeinen Anwendung

gebracht, obgleich ein Jahrhundert früher von Taylor schon dieselbe zum Zweck der Heilung des Schielens angewendet worden war, aber unbeachtet blieb und deshalb der gänzlichen Vergessenheit bereits wieder anheimgefallen war.

Die subconjunctivale Muskeldurchschneidung wurde von v. Ammon, Guerin, R. Froriep, Wolf u. A. theils vorgeschlagen, theils in Ausführung gebracht, und es werden hierfür selbst wieder verschiedene Verfahrungsweisen angegeben.

Figur 8.

(Nach Bourgery, a. a. O., Tom. VII., Pl. B., Fig. 1).

Zeigt die Durchschneidung des *Musculus rectus oculi internus* nach dem Verfahren von Dieffenbach (im zweiten Operationsacte).

1. Rechte Hand eines hinter dem Kranken stehenden Gehülfen, durch welche derselbe den Kopf jenes gegen seine Brust hält und dabei mit dem Pellier'schen Augenlidhalter das obere Augenlid in die Höhe zieht.
2. Linke Hand desselben Gehülfen, welcher das eine Fixirungshäckchen des Auges hält.
3. Die eine Hand eines andern Gehülfen, durch welche derselbe das gesunde Auge des Kranken geschlossen hält.
4. Ein Doppelhaken, mit welchem derselbe, vor dem Kranken knieende Gehülfe durch seine andere Hand das untere Augenlid herabzieht.
5. Linke Hand des Operateurs, welche einen stumpfen Muskelhaken unter das blossgelegte vordere Ende des Muskels führt und diesen mit demselben, bei gleichzeitiger Auswärtskehrung des Augapfels, mehr hervorhebt.
6. Rechte Hand des Operateurs, durch welche derselbe mit einer nach der Fläche gebogenen Scheere die Durchschneidung des Muskels vornimmt.

Figur 9.

Zeigt die Durchschneidung des äussern geraden Augenmuskels nach v. Ammon (Froriep's chir. Kupfertafeln. Hft. 86. Taf. 437. Fig. 16).

Da dieser Muskel etwas weiter vom Hornhautrande entfernt, als der innere gerade Augenmuskel, an die Sclerotica sich ansetzt, so ist seine

Blosslegung und Durchschneidung meistens etwas schwieriger, als die des *M. rectus internus*, welcher von allen Augenmuskeln am weitesten vorn sich befestigt.

Die Instrumente, welche v. Ammon bei der Myotomie der Augenmuskeln zu gebrauchen pflegt, sind folgende: a. Zwei Ware'sche Augenlidhalter mit längerem Stiel; b. ein Häkchen zur Führung des Augapfels (Führungshäkchen); c. ein grösseres Häkchen (Fixirungshäkchen); d. eine Doppelhakenpincette; e. ein gerinnter Muskelfixator, der eine in stumpfem Winkel gebogene gerinnte Sonde darstellt; f. eine Scheere von mittlerer Grösse und einige kleine Messer.

Die Operation führt er unter Assistenz von 2—3 Gehülfen im Allgemeinen auf folgende Weise aus:

Die Augenlidhalter werden unter die Augenlider eingeschoben und diese dadurch von einander abgezogen, bis die *Conjunctiva Bulbi* am Uebergang zu den Augenlidern sich sanft anspannt. Darauf lässt man den Kranken auf die dem Schielen entgegengesetzte Seite das Auge richten oder setzt, wenn dies nicht geht, das Führungshäkchen an der Verbindung der Sclerotica und Cornea ein, zieht den Bulbus so lange nach der andern Seite, bis der Punkt ganz sichtbar wird, wo die Conjunctiva eingeschnitten werden soll. Nun setzt der Operateur hinter dem Führungshäkchen den Fixirungshaken in die *Conjunctiva scleroticae* ein und entfernt das Führungshäkchen. Der Fixirungshaken wird dann einem Gehülfen übergeben. Nun fasst der Operateur mit der in seiner linken Hand gehaltenen Pincette, nicht weit von dem Haken, die Conjunctiva, hebt sie in einer Falte in die Höhe und schneidet sie rasch durch; der Einschnitt wird erweitert, um den Ansatz des Muskels an die Sclerotica sichtbar zu machen. Hierauf führt der Operateur den Muskelfixator zwischen Sclerotica und Muskelsehne durch, hebt durch denselben den Muskel aus der Tiefe hervor und durchschneidet sodann diesen mit der Scheere (oder dem Messer auf der Rinne des Fixators).

1. Augenlidhalter, hier am äussern Augenwinkel eingeschoben.
2. Das Häkchen zur Fixirung des Auges.
3. Die eingeschnittene Bindehaut (*Conjunctiva*).
4. Das blossgelegte vordere Ende des äussern geraden Augenmuskels (*M. rect. externus*).
5. Der gerinnte Muskelfixator, unter den Muskel geschoben.

Fig. 10 und 11.

Erläutern die subconjunctivale Durchschneidung des *M. rectus internus oculi* nach R. Froriep (dessen chir. Kupfertafeln, Heft 86, Tafel 437, Fig. 21 und 23). Derselbe führt diese Operation auf folgende Weise aus:

Mit einem Doppelhäkchen fasst man das Auge in der Nähe des Hornhautrandes, gerade an dem vordern Ende des zu durchschneidenden Muskels; das Häkchen hat eine solche Krümmung, dass es durch die Conjunctiva in die Sclerotica etwas ein-, aber nicht durchdringt. Man zieht das Auge in der Richtung, in welcher der entgegengesetzte Muskel dasselbe sonst zu bewegen pflegt. Nun wird mit einer gewöhnlichen Augenpincette, am zweckmässigsten mit einer Blömer'schen, die Conjunctiva 4 Linien von dem Hornhautrande, also da, wo sie von der Sclerotica abzugehen pflegt, gefasst und etwa 3 Linien in die Höhe gehoben. Ist dies geschehen, so ergreift man eine Cowper'sche, auf das Blatt gekrümmte, Augenscheere, deren Spitzen sowohl von den Rändern, als von der Fläche her gleichmässig abgerundet ist (so dass die Scheere, wenn sie geschlossen ist, mit ihrem vordern Ende eine mässig dicke Sonde darstellt), und durchschneidet mit derselben, mit nach aussen gerichteter Convexität, die aufgehobene Bindehautfalte an der, von dem zu durchschneidenden Augenmuskel entfernten, Seite der Pincette, in der Ausdehnung von 3 Linien, hält die Pincette unbeweglich, so dass der eine Rand der Bindehautfalte 3 Linien hoch gehalten wird, während der andere herabsinkt. Mit der geschlossenen Scheere geht man nun durch diese klaffende Bindehautwunde gegen den Augenmuskel hin, setzt die nach hinten gekehrte stumpfe Spitze auf den Bulbus, schiebt sie unter dem gespannten Muskel durch, wobei die Scheere mit ihrer Convexität ein wenig gegen die Hornhaut gerichtet wird, so dass sich die Krümmung der Scheere der Wölbung des Augapfels anpasst. Ist man so tief eingedrungen, dass die Spitze der Scheere am andern Rande des Muskels wiederum durch die Bindehaut durchschimmert, so löst man die Bindegewebsverbindung des Muskels mit dem Augapfel durch Hin- und Herschieben der geschlossenen Scheere in erforderlicher Ausdehnung. Sobald dies geschehen, wendet man die Convexität der Scheere vollkommen nach der Hornhaut, geht mit der Spitze der Scheere wiederum an den ersten Rand des Muskels zurück und führt die geschlossene Scheere nun zwischen dem Muskel und der Bindehaut wiederum bis zum zweiten Rande des Muskels vor. Diese Trennung des subcutanen Bindegewebes geschieht durch ein paar seitliche Bewegungen der Scheere sehr leicht. Nach dieser, in

einer Secunde auszuführenden Trennung der Bindehaut vom Muskel zieht man die Scheere wiederum bis zum ersten Rande des Muskels, öffnet sie und schiebt die eine Branche unter, die andere über dem Muskel vorwärts. Dies geschieht ausserordentlich leicht auf folgende Weise: Mit der noch geschlossenen Scheere geht man unter den Muskel, zieht denselben, wie mit einem stumpfen Haken, gerade nach vorn, öffnet nun die Scheere mit ihren vordern Spitzen etwa eine halbe Linie weit und zieht sie so langsam zurück; kommt die Scheerenspitze nun an den ersten Rand des Muskels, so gleitet dieser, weil er gespannt ist, über die eine Scheerenbranche herab und sinkt, deutlich fühlbar, in die Oeffnung zwischen beiden Branchen ein; alsdann wird die Scheere etwas weiter geöffnet, vorgeschoben und, wenn ihre Spitzen am zweiten Rande des Muskels angekommen sind, geschlossen. So wie dies geschehen ist, geht man mit der Scheere zurück, öffnet die Pincette und löst das zur Fixirung des Augapfels bestimmte Häkchen aus. Durch diese subcutane Muskeldurchschneidung nach obigem Verfahren werden die unangenehmen Zufälle, durch welche die *Myotomia ocularis* sonst sehr oft complicirt wird, und welche durch zu starke Reizung und Entzündung bedingt werden, vermieden, und auch ein kleinerer Instrumentenapparat dazu erforderlich.

Figur 10.

1 u. 2. Die beiden Augenlidhalter, durch welche die beiden Augenlider auseinander gezogen werden.
3. Das Doppelhäkchen zur Fixirung des Auges.
4. Die Doppelhakenpincette.
5. Die Bindehautwunde.
6. Die Cowper'sche Scheere, deren eines Blatt unter den Muskel, das andere zwischen diesen und die Bindehaut geschoben ist, um nun den zwischen beiden liegenden Muskel zu durchschneiden.

Figur 11.

Stellt ein Schema dar, das die Stellen zeigt, wo die Conjunctiva bei den verschiedenen Augenmuskeln gefasst werden muss. Diese Stellen sind nämlich jedesmal von demjenigen Rande des zu durchschneidenden Muskels, von dessen Seite her die Durchschneidung vorgenommen werden soll, 3 Linien entfernt. Hiernach ergeben sich folgende Stellen für die Fassung *der Conjunctivafalte* zwischen Sclerotica und Augenlid:

a. Für den innern geraden Augenmuskel, in der Diagonalrichtung von der Mitte der Hornhaut nach unten und innen.

b. Für den äussern geraden Augenmuskel in der Diagonalrichtung von der Mitte der Hornhaut nach unten und aussen.

c. Für den schrägen obern Augenmuskel in der Querrichtung von der Mitte der Hornhaut nach innen, neben der Thränenkarunkel.

d. Für den obern geraden Augenmuskel in der Diagonalrichtung von der Mitte der Hornhaut nach oben und aussen.

Für den untern geraden Augenmuskel dieselbe Stelle, wie für den äussern, nämlich in der Diagonalrichtung von der Mitte der Hornhaut nach unten und aussen (b.).

Figur 12.

(Nach Bourgery, a. a. O. Tom VII. Pl. 4. Fig. 4)

Diese beleuchtet die Einführung der Dupuytren'schen Canüle in den Thränennasengang, nach vorheriger Eröffnung des Thränensackes mittelst Einstichs zum Zwecke der Wiederherstellung und Erhaltung der Durchgängigkeit des verschlossenen Thränennasenganges.

1. Bistouri, mit dem der Einstich in die vordere Wand des Thränensackes gemacht wurde, um durch die Oeffnung die Canüle in den Thränennasengang einzuführen.
2. Dupuytren'sche Canüle, welche, von einem knieförmig gebogenen Griffel getragen, an dem Rücken des noch in der Stichwunde steckenden Bistouris, der zu diesem Behufe rinnenförmig ausgehöhlt ist, in den Thränennasengang eingeleitet wird.

Figur 13.

(Nach Bourgery. a. a. O. Tom. VII. Pl. 4. Fig. 6.)

Zeigt die Durchstechung der vordern Wand des Thränensackes von innen nach aussen mittelst des Manec'schen Trocarts. Die Canüle, welche denselben einschliesst, hat die Biegungen, wie die Gensoul'sche Sonde, und wird auch auf die beim Catheterisiren des Thränennasenkanals (Taf. V. Fig. 3) angegebene Weise in den letztern von unten eingeführt. Ist ihr stumpfes Ende im Thränensacke angelangt und hinter dessen vorderer Wand

wahrnehmbar, so wird der innen liegende Trocart vorgeschoben und damit die vordere Wand des Thränensackes von innen nach aussen durchstochen.

1. Röhre oder Scheide des Manec'schen Trocarts.
2. Die im Innern liegende Sonde, welche an ihrem Ende mit einer scharfen Spitze versehen ist
3. Das durch die vordere Wand des Thränensackes gestossene Ende dieser Sonde.

Figur 14 — 16.

(Nach Bourgery, a. a. O. Tom. VII. Pl. 10. Fig. 5—8.)

Diese Figuren erläutern die Operation des grauen Staares, und zwar die Niederdrückung desselben durch die Sclerotica (*Depressio et Reclinatio cataractae per scleroticam s. scleroticonyxidem*), deren Zweck der ist, durch eine geeignete, in bestimmter Entfernung vom Hornhautrande durch die Sclerotica eingestochene und zum Staare gebrachte Nadel, diesen durch Niedersenkung in den Glaskörper aus der Sehaxe zu entfernen.

Figur 14.

Zeigt den Einstich der Scarpa'schen Nadel durch die Sclerotica. Die Nadel ist wie eine Schreibfeder gehalten, das Heft derselben steht schräg abwärts und die Convexität ihrer Spitze nach oben. Kleiner und vierter Finger sitzen, zur Unterstützung der Hand, auswärts von der Wangenerhabenheit auf dem Anfang des Jochbogens auf.

Figur 15.

Diese stellt den Schlussact der Operation dar, nämlich die ausgeführte Niedersenkung des Staares in den Glaskörper, und dadurch seine Entfernung aus der Sehaxe. Daher nun auch die Pupille nicht mehr, wie vorher, weiss, sondern, wie an einem gesunden Auge, schwarz aussieht.

Figur 16.

Gibt eine Uebersicht der verschiedenen auf einander folgenden Bewegungen, welche die Staarnadel während der ganzen Operation macht.

1. ist die Stelle, wo die Nadel in die Sclerotica eingestochen wurde;
2. 2′. zeigt die Richtung, in welcher dieser Einstich vollführt wird;
3. 3′. ist die hier nachfolgende Stellung, in welche die Nadel gebracht *wird, so dass* die Spitze derselben (ihre Convexität vorwärts

wendend) vor dem Staar in der Mitte der Pupille sichtbar ist. Die Spitze der gedrehten Nadel beginnt nun die Theilung der Kapsel;

4. 4′. zeigt die Stellung, welche die Nadel nach der Incision der Linsenkapsel einnimmt, mit der Spitze nach oben vom Staar;

5. 5′. zeigt die Stellung der Nadel nach vollzogener Niedersenkung des Staares in den Glaskörper, wobei das Heft der Nadel gehoben und vorwärts und auswärts bewegt wird, wodurch sie in die Richtung der Linie 5. 5′. gelangt, und wobei die Spitze der Nadel den Staar abwärts, nach aussen und hinten in den Glaskörper hinabdrückt.

Mannheim.
Buchdruckerei von Heinrich Hogrefe.

LANE MEDICAL LIBRARY

This book should be returned on or before
the date last stamped below.

10M—4-49—63290

118552

E531 Nuhn, A. 118552
N96 Erklärungen der chirurgisch
1856 anatomischen Tafeln.

NAME	DATE DUE

SM-4-49-5